



# HOSPITAL VETERINÁRIO DA ANCLIVEPA-SP

DATA: 22/11/2022

PACIENTE: BELINHA / ZENIRA (458047)

## RELATÓRIO ULTRASSONOGRÁFICO

**Bexiga:** em topografia habitual, distensão adequada, conteúdo anecoico sem sedimentos. Paredes normoespessas regulares, uretra caudal mantida. Sem sinais de obstrução.

**Rins e Ureteres:** em topografia habitual. RD 3,43cm / RE 3,57cm. Parênquima homogêneo hiperecoico, contornos definidos, distinção e proporção cortico medular alterada com cortical espessada, sistema pielocalicial preservado. Ausência de mineralizações. Ureter preservado.

**Baço:** em topografia habitual com discreto aumento das dimensões ultrapassando o bordo renal (1,20cm) com parênquima homogêneo hiperecoico, vasos preservados.

**Fígado:** aumento de volume, parênquima homogêneo hiperecoico. Diafragma mantido. Grandes vasos dilatados.

**Vesícula biliar:** distensão leve com conteúdo anecóico com discreto acúmulo de sedimento.

### **Sistema gastrointestinal:**

Estômago: caracterizado distendido por conteúdo gasoso, parede preservada (0,29cm), motilidade mantida.

Pâncreas: não caracterizado.

Alças Intestinais: parâmetros ultrassonográficos preservados.

### **Observações:**

*Ausência de líquido livre*

*Linfonodos não caracterizados.*

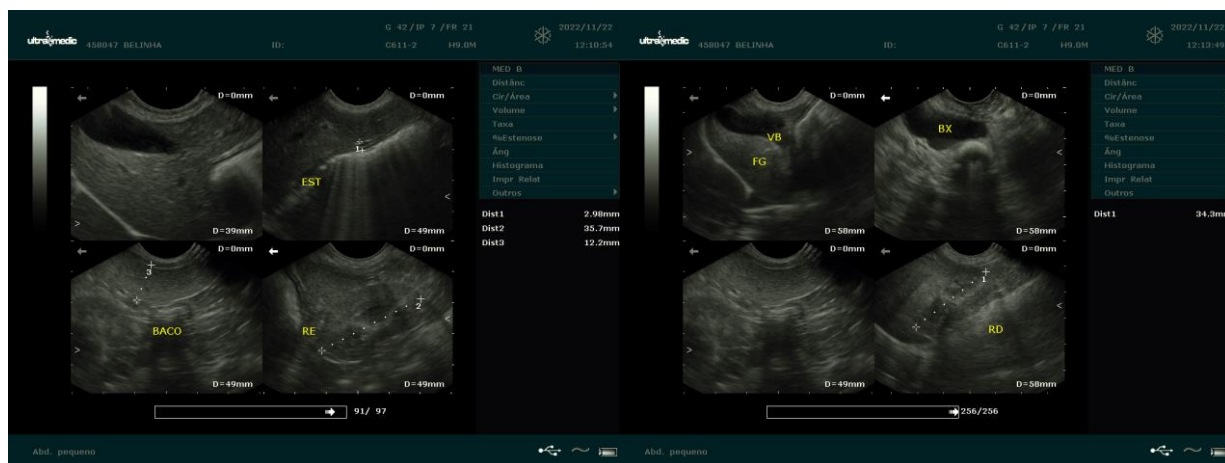
  
Dra. PAULA NOGUEIRA CUNHA  
MV CLÍNICA GERAL - APERFEIÇOAMENTO ULTRA-SONOGRAFIA  
CRMV 13618-SP  
CPF 122.038.818-10

## IMPRESSÃO SONOGRÁFICA:

*Hepatomegalia infiltrativa adiposa e ou esteroideal*

*Nefropatia bilateral – injúria renal aguda??*

*Leve esplenomegalia*



*Dra. PAULA NOGUEIRA CUNHA*  
MV CLÍNICA GERAL – APERFEIÇOAMENTO ULTRA-SONOGRÁFIA  
CRMV 13618-SP  
CPF 122.038.818-10