



HOSPITAL VETERINÁRIO DA ANCLIVEPA-SP

DATA: 25/04/2023

PACIENTE: KIARA / WILSON (523296)

RELATÓRIO ULTRASONOGRÁFICO

Bexiga: distensão moderada, conteúdo anecoico sem debris sem sedimentos, paredes normoespessas regulares, estratificação mantida, trígono mantido. Uretra caudal preservada sem dilatação sem sinais de obstrução.

Rins e Ureteres: RD 4,37cm / RE 5,05cm, contornos definidos, parênquima homogêneo hiperecoico, distinção e proporção cortico medular preservada, sistema pielocalicial preservado. Ureteres não caracterizados.

Baço: em topografia habitual, dimensões mantidas, parênquima homogêneo normoeecóico, presença de lesão heterogênea amorfa intrínseca em margem caudal e outra em margem ventral mensurada em torno de 0,60cm. Vasos preservados.

Fígado: parênquima homogêneo hiperecoico, com leve aumento do volume, margens finas e regulares. Diafragma mantido. Veia cava caudal preservada. **Vesícula biliar:** distendida por conteúdo anecoico com sedimentos ecogênicos filamentosos, paredes preservadas. Ducto cístico não caracterizado.

Estômago: pequena distensão por conteúdo gasoso, paredes e estratificação preservadas, motilidade mantida. **Pâncreas:** não caracterizado. **Alças Intestinais:** segmentos intestinais com paredes finas com estratificação mantida e lúmen sem conteúdo

Útero: não caracterizado

Ovários: ambos com múltiplas estruturas anecoicas coalescentes – OVE 1,70cm x 0,83cm e OVD 2,20cm x 1,90cm.

Observações:

Ausência de líquido livre.

Linfonodos não caracterizados

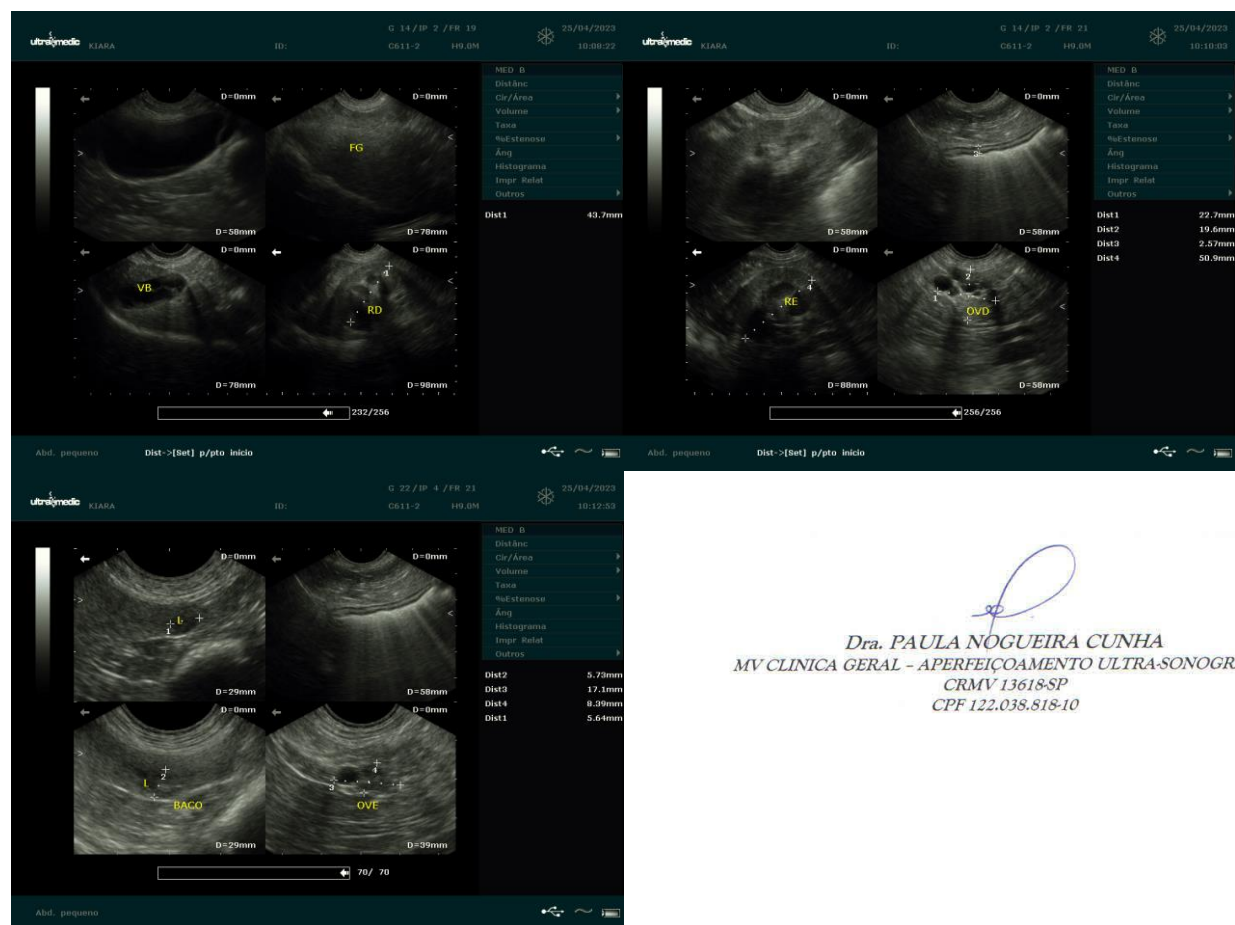
Dra. PAULA NOGUEIRA CUNHA
MV CLINICA GERAL - APERFEIÇOAMENTO ULTRA-SONOGRAFIA
CRMV 13618-SP
CPF 122.038.818-10

IMPRESSÃO DIAGNÓSTICA:

Lesão intrínseca heterogênea em margem caudal e ventral de corpo esplênico – medidas aproximadas de 0,60cm.

Ovários policísticos – folículos ovulatórios / persistentes a esclarecer

Hepatopatia infiltrativa adiposa moderada e lama biliar



Dra. PAULA NOGUEIRA CUNHA
 MV CLÍNICA GERAL - APERFEIÇOAMENTO ULTRA-SONOGRAFIA
 CRMV 13618-SP
 CPF 122.038.818-10