



HOSPITAL VETERINÁRIO DA ANCLIVEPA-SP

DATA: 08/12/2022

PACIENTE: BISTECA / WILSON (482291)

RELATÓRIO ULTRASSONOGRÁFICO

Bexiga: em topografia habitual, pouco distendida, conteúdo anecoico com cristais em suspensão, paredes discretamente espessadas e irregulares, uretra caudal mantida.

Rins e Ureteres: Simétricos, dimensões mantidas (RD: 3,79cm / RE: 3,91cm), contornos definidos, parênquima homogêneo normoecóico, distinção e proporção cortico medular mantida, sistema pielocalicial preservado. Ausência de mineralizações ou litíases. Ureteres não caracterizados.

Baço: Topografia habitual, contornos definidos, dimensões preservadas (1,18cm), parênquima homogêneo normoecóico. Vasos preservados.

Fígado: Topografia habitual, lobos hepáticos com volume mantido, parênquima homogêneo normoecóico, bordos afilados, regulares. Vasos preservados. Ductos intra-hepáticos não caracterizados. Vesícula biliar: repleção adequada, preenchida por conteúdo anecoico sem sedimentos, paredes normoespessas regulares. Ducto biliar não caracterizado.

Sistema gastrointestinal:

Estômago: Topografia habitual, distendido por conteúdo gasoso, paredes normoespessas regulares, estratificação e motilidade mantida. Píloro não caracterizado.

Pâncreas: Não caracterizado.

Alças Intestinais: Segmentos intestinais passíveis de avaliação com parâmetros ultrassonográficos dentro da normalidade. Presença de gás no lúmen.

Útero: OSH - em região topográfica de pedículo de corno uterino há uma área hiperecoica com discreto acúmulo de conteúdo anecoico, mensurado em torno de 1,16cm x 1,0cm. Pedículo ovariano direito e esquerdo sem alterações ultrassonográficas.

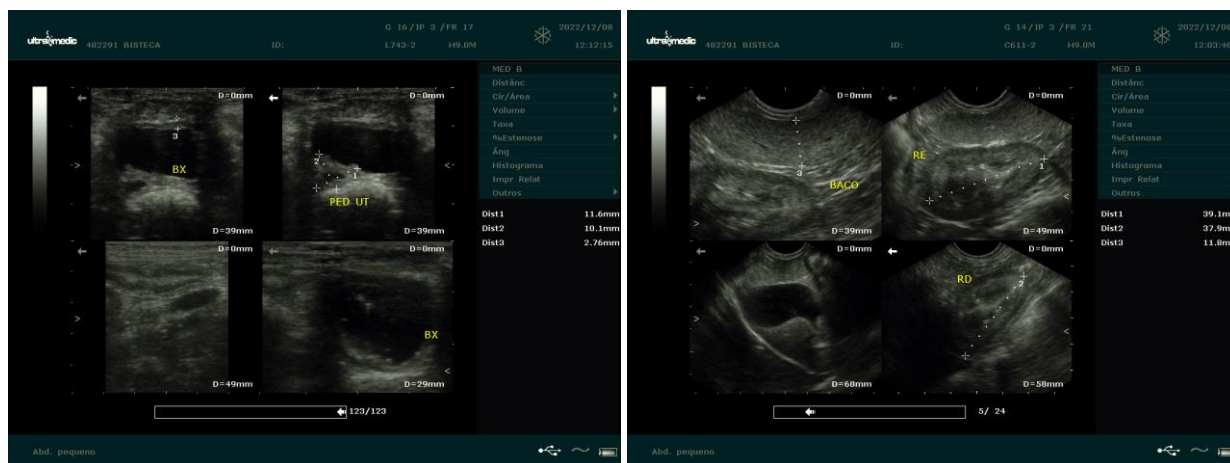
Observações:

Ausência de líquido livre

IMPRESSÃO SONOGRÁFICA:

Cistite.

Granuloma de pedículo uterino



Dra. PAULA NOGUEIRA CUNHA
MV CLINICA GERAL - APERFEIÇOAMENTO ULTRA-SONOGRAFIA
CRMV 13618-SP
CPF 122.038.818-10