



HOSPITAL VETERINÁRIO DA ANCLIVEPA-SP

DATA: 20/02/2023

PACIENTE: NINA / VAGNER (452361)

RELATÓRIO ULTRASONOGRÁFICO

Bexiga: grande distensão, conteúdo anecoico sem debris sem sedimentos, paredes normoespessas, estratificação e motilidade mantidos, uretra caudal preservada, sem sinais de obstrução.

Rins e Ureteres: dimensões mantidas, contornos definidos. Ambos com parênquima homogêneo normoecóico, distinção e proporção cortico medular mantida, sistema pielocalicial preservado. Ausência de mineralizações. Ureteres preservados.

Baço: não caracterizado – sem janela acústica para avaliação.

Fígado: em topografia habitual, lobos hepáticos com volume mantido, parênquima homogêneo normoecóico, margens regulares. Vasos preservados. Ductos intra-hepáticos não caracterizados. Vesícula biliar com moderada distensão com conteúdo anecoico, paredes normoespessas normoecoica. Ducto biliar não caracterizado.

Estômago: não caracterizado sem janela acústica para avaliação.

Alças Intestinais: segmentos intestinais sem conteúdo flutuantes, em meio ao líquido livre abundante no abdômen.

Observações:

Presença de líquido livre em grande quantidade livre no abdômen.

Linfonodos não caracterizados.

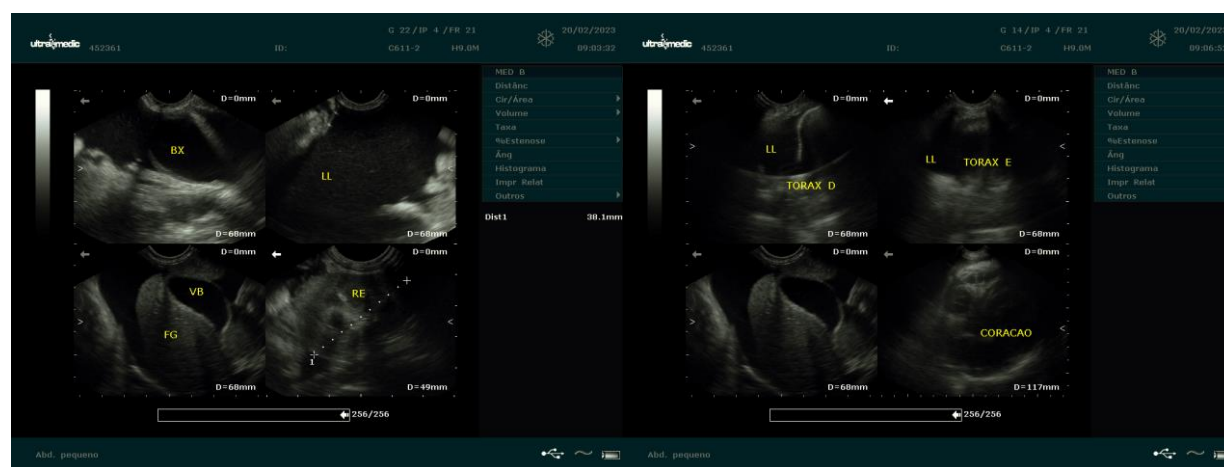

Dra. PAULA NOGUEIRA CUNHA
MV CLINICA GERAL - APERFEIÇOAMENTO ULTRA-SONOGRAFIA
CRMV 13618-SP
CPF 122.038.818-10

IMPRESSÃO ULTRASSONOGRÁFICA:

Efusão abdominal em grande quantidade – indicado repetir exame após drenagem.

Não foi possível avaliar estômago, baço.

FAST em tórax – líquido livre em tórax direito e esquerdo espessamento de câmaras cardíacas – indicado rx tórax.




Dra. PAULA NOGUEIRA CUNHA
MV CLINICA GERAL - APERFEIÇOAMENTO ULTRA-SONOGRAFIA
CRMV 13618-SP
CPF 122.038.818-10


Dra. PAULA NOGUEIRA CUNHA
MV CLINICA GERAL - APERFEIÇOAMENTO ULTRA-SONOGRAFIA
CRMV 13618-SP
CPF 122.038.818-10