



HOSPITAL VETERINÁRIO DA ANCLIVEPA-SP

DATA: 20/03/2023

PACIENTE: PRETINHO/ VANIA (521599)

RELATÓRIO ULTRASSONOGRÁFICO

Bexiga: repleção moderada, preenchida por conteúdo anecoico sem debris sem sedimentos, paredes com espessura adequada e estratificação mantida, trígono preservado, sem sinais de obstrução.

Rins e Uteres: Topografia habitual, RD 1,65cm / RE 1,65cm. Contornos definidos e regulares, parênquima homogêneo hiperecoico, distinção e proporção cortico medular preservada, sistema pielocalicial preservado. Ureter não caracterizado. Ausência de mineralizações.

Baço: Topografia habitual, contornos definidos, dimensões preservadas, parênquima homogêneo normoeocico, vasos preservados.

Fígado: Topografia habitual, lobos hepáticos volume mantido, parênquima homogêneo normoeocóico, margens arredondadas e regulares. Diafragma preservado. Vasos preservados. Ductos intra-hepáticos não caracterizados. **Vesícula biliar:** com repleção moderada, conteúdo anecoico sem sedimentos, paredes normoespessas. Ducto biliar não caracterizado.

Estômago: Topografia habitual, contraído sem conteúdo, paredes normoespessas regulares, estratificação e motilidade mantida. **Piloro** não caracterizado. **Pâncreas:** não caracterizado.

Alças Intestinais: segmentos intestinais passíveis de avaliação com parâmetros ultrassonográficos preservados sem conteúdo luminal.

Observações:

Ausência de líquido livre

Linfonodos não caracterizados.

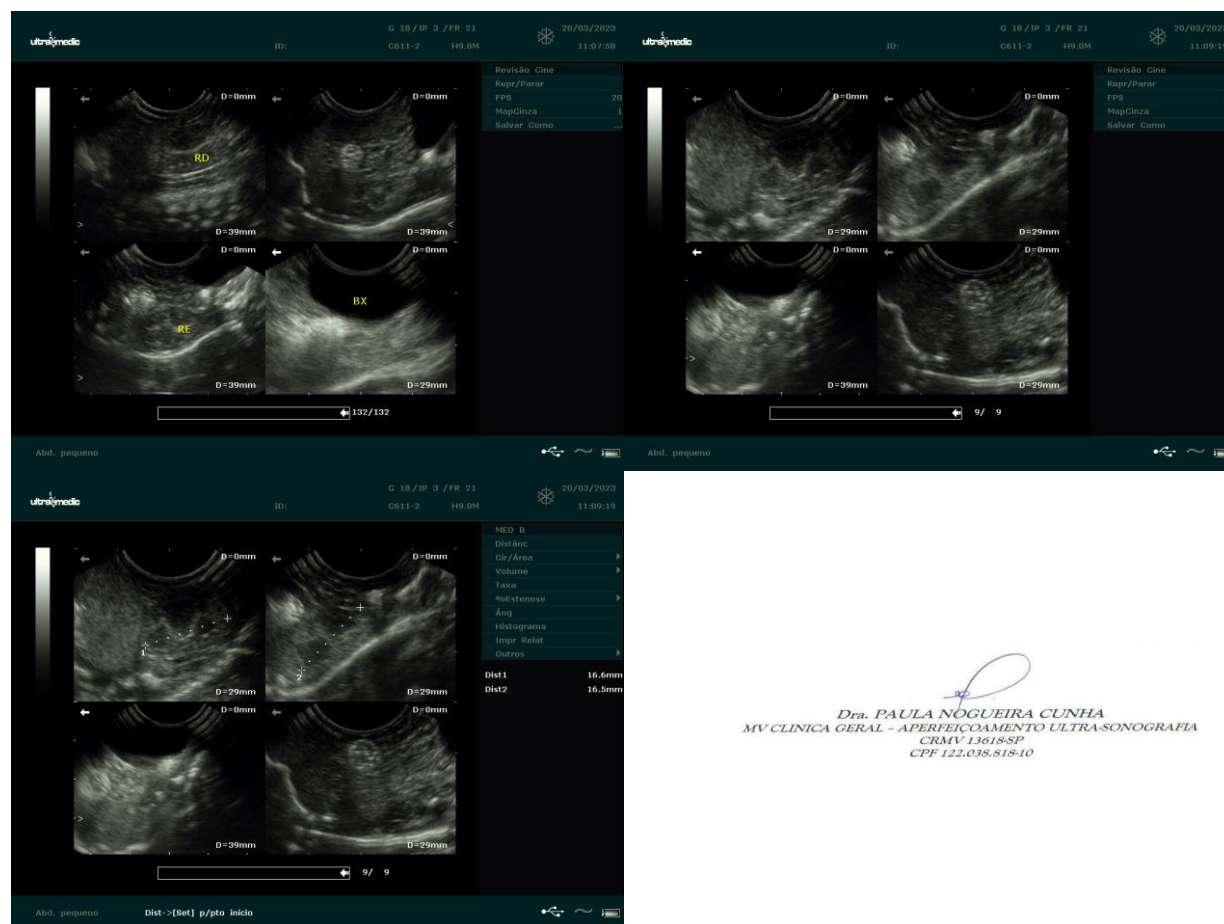

Dra. PAULA NOGUEIRA CUNHA
MV CLINICA GERAL - APERFEIÇOAMENTO ULTRA-SONOGRAFIA
CRMV 13618-SP
CPF 122.038.818-10

IMPRESSÃO SONOGRÁFICA:

Rins hiperecóicos a esclarecer

Estômago e alças intestinais sem conteúdo.

Bexiga repleta



Dra. PAULA NOGUEIRA CUNHA
 MV CLÍNICA GERAL - APERFEIÇOAMENTO ULTRA-SONOGRAFIA
 CRMV 13618SP
 CPF 122.038.818-10