



HOSPITAL VETERINÁRIO DA ANCLIVEPA-SP

DATA: 13/02/2023

PACIENTE: PEROLA/ VANESSA (512364)

RELATÓRIO ULTRASSONOGRÁFICO

Bexiga: em topografia habitual, com distensão moderada, conteúdo anecoico sem debris sem sedimentos paredes normoespessas regulares, uretra caudal mantida.

Rins e Ureteres: RE 3,86cm / RD 4,07cm. Ambos com parênquima homogêneo normoecóico, contornos definidos, boa distinção e boa proporção cortico medular, sistema pielocalicial definido, ausência de mineralização em recessos renais. Ureter não caracterizado.

Baço: em topografia habitual com parênquima homogêneo normoecóico, dimensões preservadas (1,25cm) vasos preservados.

Fígado: lobos hepáticos com volume mantido, parênquima homogêneo normoecóico, margens afiladas e regulares, vasos e ductos intra-hepáticos preservados. Vesícula biliar com paredes normoecoica normoespessas, pequena distensão por conteúdo anecoico sem sedimentos.

Estômago: contraído sem conteúdo, paredes normoespessas e regulares, motilidade mantida. **Pâncreas:** não caracterizado.

Alças Intestinais: segmentos intestinais passíveis de avaliação com parâmetros ultrassonográficos preservados. Sem conteúdo luminal.

Útero: cornos uterinos delgados normoecóico mensurados em torno de CNUTE 0,68cm e CNUTD 0,72cm.

Ovários: caracterizados com parâmetros ultrassonográficos preservados OVE 0,73cm e OVD 1,0cm.

Observações:

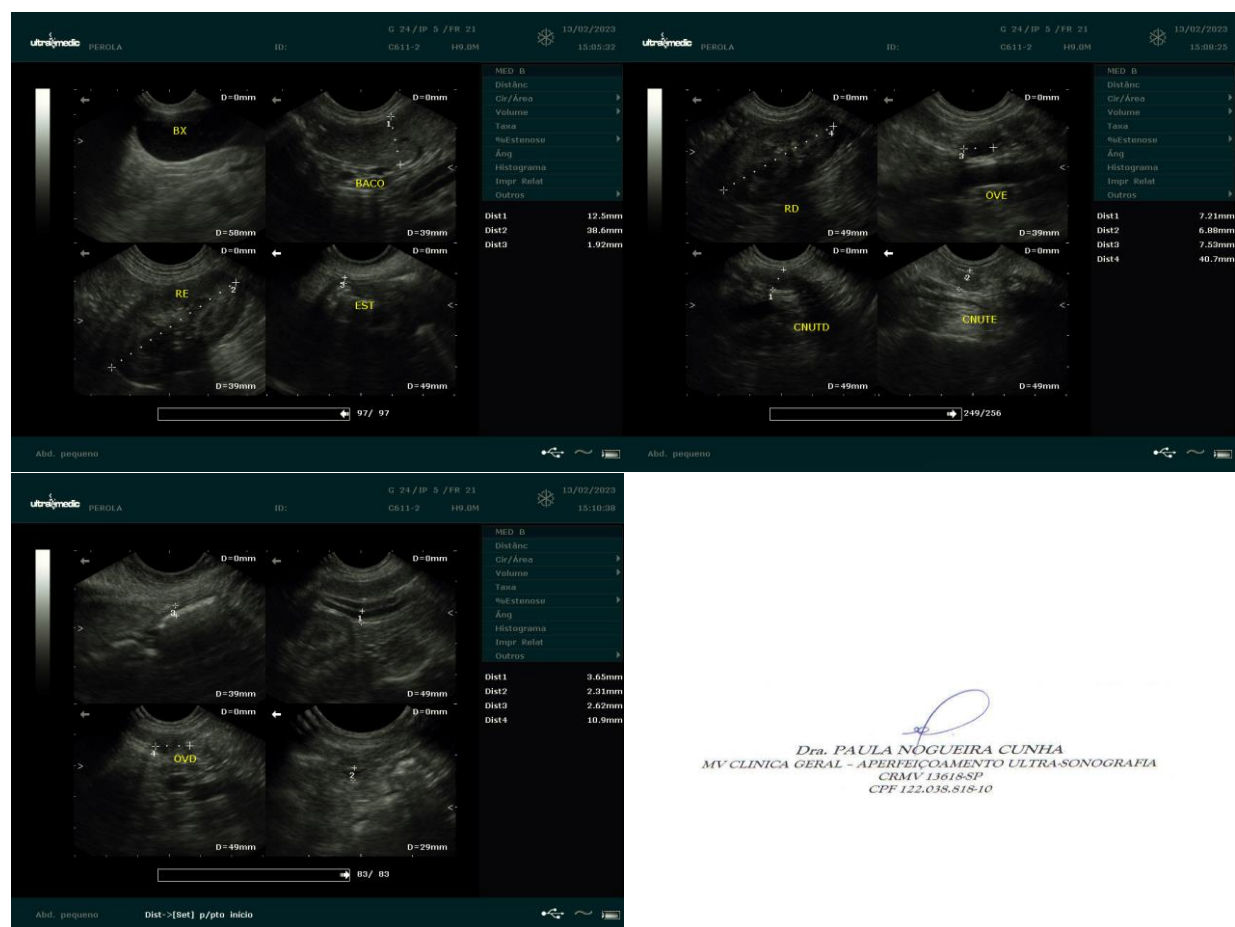
Ausência de líquido livre

Linfonodos não caracterizados


Dr. PAULA NOGUEIRA CUNHA
MV CLINICA GERAL - APERFEIÇOAMENTO ULTRA-SONOGRAFIA
CRMV 13618-SP
CPF 122.038.818-10

IMPRESSÃO ULTRASSONOGRÁFICA:

Varredura abdominal com parâmetros ultrassonográficos preservados.



Dra. PAULA NOGUEIRA CUNHA
MV CLINICA GERAL - APERFEIÇOAMENTO ULTRA-SONOGRÁFIA
CRMV 13618-SP
CPF 122.038.818-10