



HOSPITAL VETERINÁRIO DA ANCLIVEPA-SP

DATA: 03/02/2023

PACIENTE: LARANJA / VICTOR (509593)

RELATÓRIO ULTRASONOGRÁFICO

Bexiga: distensão moderada sem debris, paredes finas e delgadas, uretra caudal mantida.

Rins e Ureteres: RD 2,90cm / RE 2,68cm, em topografia habitual, parênquima homogêneo hiperecoico, contornos irregulares, leve perda distinção e da proporção cortico medular, sistema pielocalicial evidente preservado. Ausência de mineralizações. Ureteres não caracterizados.

Baço: em topografia habitual, contornos definidos, dimensões aumentadas (1,20cm), parênquima homogêneo normoeecóico, vasos preservados.

Fígado: Em topografia habitual, lobos hepáticos com parênquima homogêneo hipoecóico, bordos afilados, regulares. Vasos preservados. Ductos intra-hepáticos não caracterizados. Vesícula biliar: com pequena repleção preenchida por conteúdo hipoecóico em grumos. Paredes normoespessas, regulares. Ducto biliar não caracterizado.

Estômago: em topografia habitual, distendido por conteúdo anecóico, paredes normoespessas regulares, motilidade mantida. Píloro não caracterizado. **Pâncreas:** não caracterizado.

Alças Intestinais: segmentos intestinais com lúmen sem conteúdo, paredes normoespessas, motilidade mantida

Observações:

Ausência de líquido livre

Linfonodos não caracterizados.

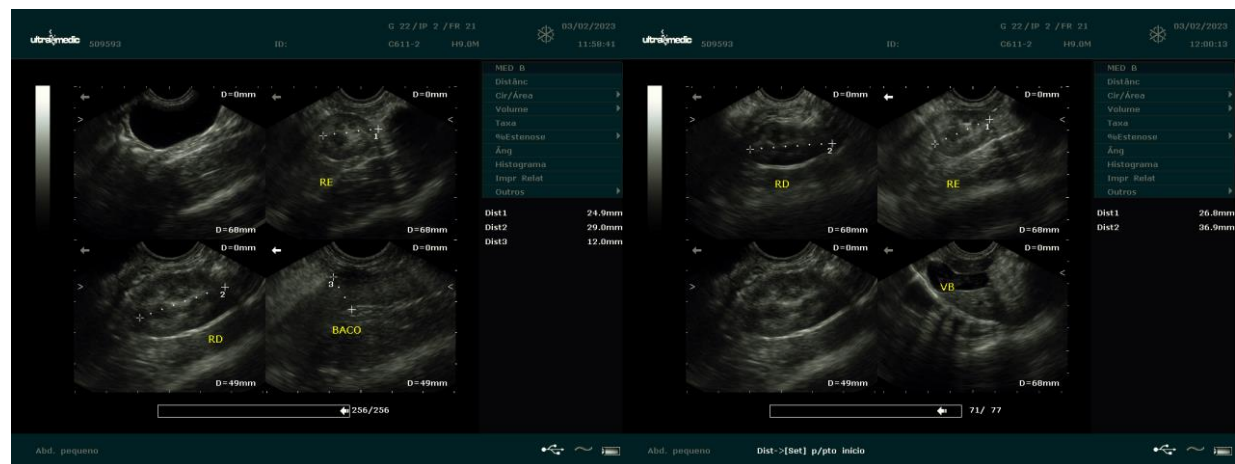

Dra. PAULA NOGUEIRA CUNHA
MV CLINICA GERAL - APERFEIÇOAMENTO ULTRA-SONOGRAFIA
CRMV 13618SP
CPF 122.038.818-10

IMPRESSÃO ULTRASSONOGRÁFICA:

Esplenomegalia

Alterações morfológica dos rins – Doença renal congênita?? A esclarecer

Lama biliar



Dra. PAULA NOGUEIRA CUNHA
 MV CLINICA GERAL - APERFEIÇOAMENTO ULTRA-SONOGRAFIA
 CRMV 13618-SP
 CPF 122.038.818-10