



# HOSPITAL VETERINÁRIO DA ANCLIVEPA-SP

DATA: 02/01/2023

PACIENTE: DORA / VANESSA (490625)

## RELATÓRIO ULTRASSONOGRÁFICO

**Bexiga:** distensão moderada, conteúdo anecoico sem debris, paredes normoespessas, estratificação mantida, trígono mantido. Uretra caudal não caracterizada.

**Rins e Ureteres:** em topografia habitual com dimensões diminuídas RD 2,80cm / RE 2,76cm, contornos pouco definidos, parênquima grosseiro hiperecoico, perda acentuada da proporção e da distinção cortico medular sem definição do sistema pielocalicial. Ureteres não caracterizados.

**Baço:** em topografia habitual com dimensões mantidas (0,84cm) com parênquima homogêneo normoecóico, vasos preservados.

**Fígado:** parênquima homogêneo hipoeecóico, volume mantido, bordos regulares. Diafragma mantido, vasos preservados. **Vesícula biliar:** pouco distendida por conteúdo anecóico, paredes preservadas, ducto comum não caracterizado.

### Sistema gastrointestinal:

**Estômago:** em topografia habitual, pouco distendido, conteúdo gasoso, paredes normoespessas regulares com estratificação e motilidade mantida.

**Pâncreas:** não caracterizado.

**Alças Intestinais:** segmentos intestinais passíveis de avaliação com parâmetros ultrassonográficos preservados, lúmen sem conteúdo. Sem sinais de obstrução.

**Útero e ovários:** OSH

### Observações:

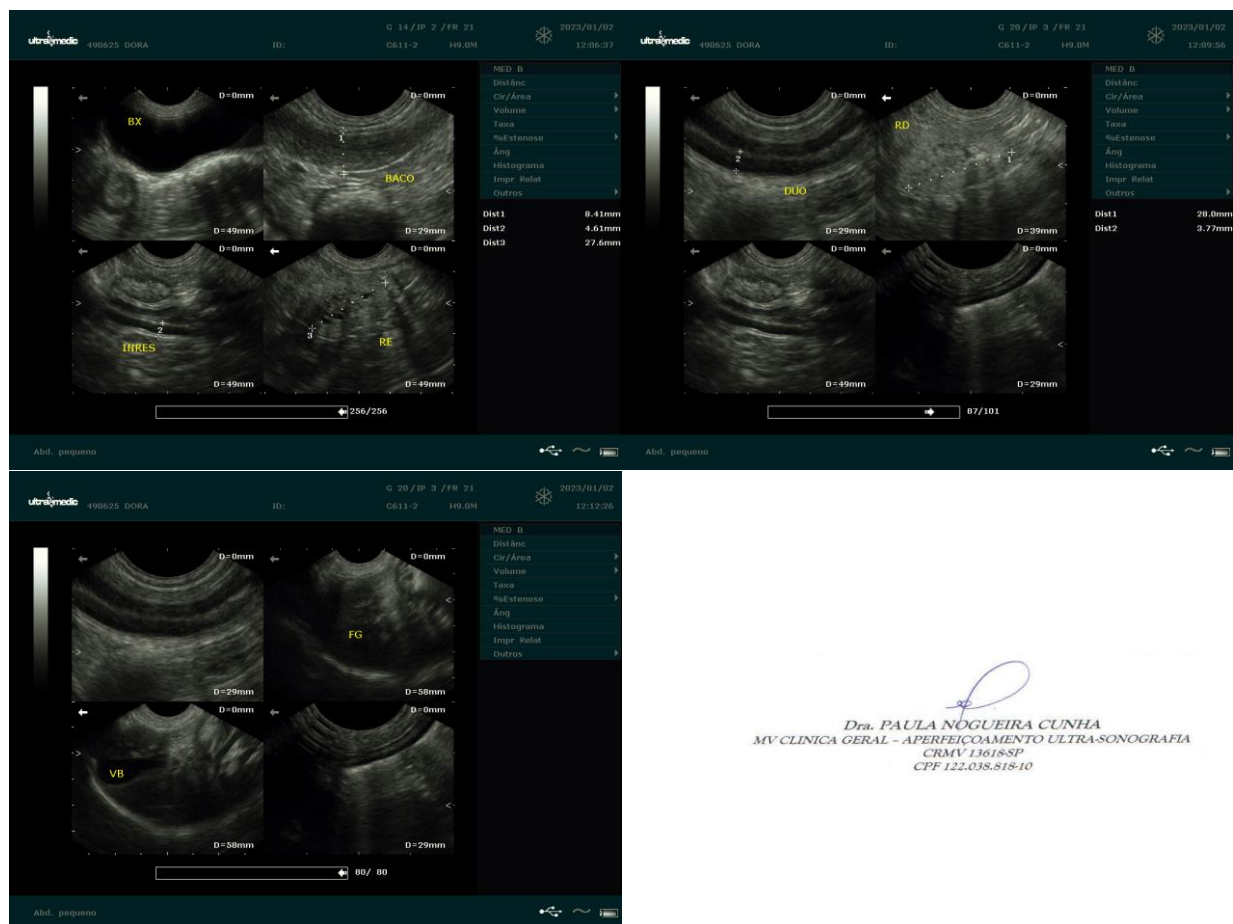
Ausência de líquido livre

Linfonodos não caracterizados.

  
Dra. PAULA NOGUEIRA CUNHA  
MV CLÍNICA GERAL - APERFEIÇOAMENTO ULTRASSONOGRAFIA  
CRMV 13618-SP  
CPF 122.038.818-10

## IMPRESSÃO ULTRASSONOGRÁFICA:

Nefropatia bilateral – atrofia renal / degeneração / DRC / alteração congênita e ou hereditária



*Dra. PAULA NOGUEIRA CUNHA*  
 MV CLÍNICA GERAL – APERFEIÇOAMENTO ULTRA-SONOGRAFIA  
 CRMV 13618/SP  
 CPF 122.038.818-10