



HOSPITAL VETERINÁRIO DA ANCLIVEPA-SP

DATA: 07/02/2023

PACIENTE: DOLLY / VALDECIDIO (508309)

RELATÓRIO ULTRASONOGRÁFICO

Bexiga: com boa distensão, conteúdo anecoico sem sedimentos, paredes normoespessas, uretra caudal preservada, sem sinais de obstrução.

Rins e Ureteres: dimensões preservadas. Contornos definidos, parênquima homogêneo normoecóico, distinção e proporção cortico medular preservada, sistema pielocalicial preservado. Ureteres não caracterizados.

Baço: em topografia habitual, contornos definidos, capsulas preservadas, parênquima homogêneo hipoecóico, vasos preservados.

Fígado: em topografia habitual, lobos hepáticos com volume mantido, parênquima homogêneo normoecóico margens afiladas, regulares. Vasos preservados. Ductos intra-hepáticos não caracterizados. Vesícula biliar com repleção pequena, conteúdo anecoico, paredes normoespessas regulares. Ducto biliar não caracterizado.

Estômago: em topografia habitual, contraído sem conteúdo luminal, paredes preservadas. Píloro não caracterizado.

Pâncreas: não caracterizado.

Alças Intestinais: alguns segmentos intestinais foram visualizados com parâmetros preservados. Há gás livre no abdômen em região lateral esquerda.

OBSERVAÇÕES:

Ausência de líquido livre.

Linfonodos não caracterizados.

Aumento de volume tecidual em região interna da coxa direita – área delimitada por fina capsula, mensurada em torno de 2,10cm x 4,40cm há acúmulo de conteúdo ecogênico flutuante juntamente com acúmulo de líquido denso.

Aumento de volume na região xifoide – acúmulo de tecido adiposo.

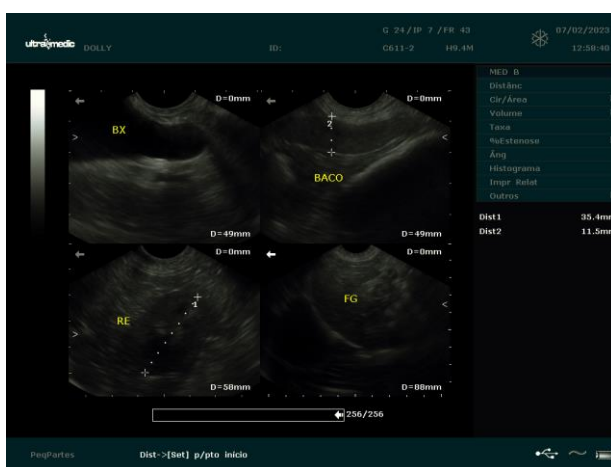
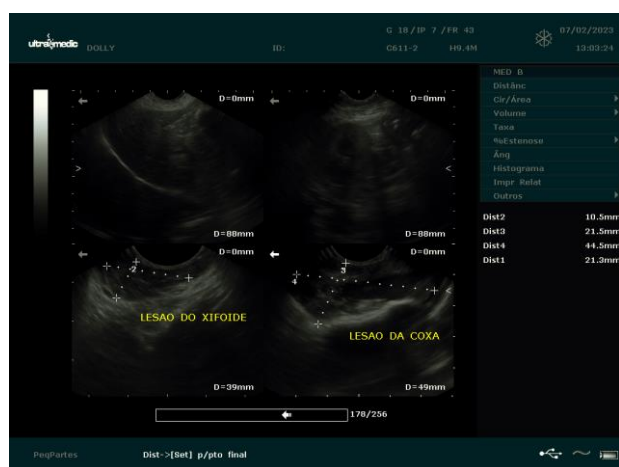

Dra. PAULA NÓGUEIRA CUNHA
MV CLÍNICA GERAL - APERFEIÇOAMENTO ULTRA-SONOGRAFIA
CRMV 13618-SP
CPF 122.038.818-10

IMPRESSÃO ULTRASSONOGRÁFICA:

Varredura abdominal com parâmetros preservados.

Aumento de volume tecidual em região interna da coxa direita – área delimitada por fina capsula, mensurada em torno de 2,10cm x 4,40cm há acúmulo de conteúdo ecogênico flutuante juntamente com acúmulo de líquido denso.

Aumento de volume na região xifoide – acúmulo de tecido adiposo.




 Dra. PAULA NOGUEIRA CUNHA
 MV CLINICA GERAL - APERFEIÇOAMENTO ULTRA-SONOGRAFIA
 CRMV 13618-SP
 CPF 122.038.818-10