



HOSPITAL VETERINÁRIO DA ANCLIVEPA-SP

DATA: 01/03/2023

PACIENTE: MAX / VERA (459511)

RELATÓRIO ULTRASONOGRÁFICO

Bexiga: distensão moderada, conteúdo anecoico sem debris, paredes normoespessas, estratificação mantida, trígono mantido. Uretra caudal preservada.

Rins e Ureteres: em topografia habitual (RD 6,10cm / RE 5,03cm), contornos definidos, parênquima homogêneo normoecóico, distinção e proporção cortico medular mantida, sistema pielocalicial preservado. Ureteres não caracterizados.

Baço: em topografia habitual com dimensões mantidas (1,53cm) , parênquima homogêneo normoecóico, presença de lesão irregular focal anecoica em margem cranial da face visceral mensurada me torno de 0,53cm. Vasos preservados.

Fígado: parênquima homogêneo normoecóico, com volume preservado, margens finas e regulares. Diafragma mantido, vasos preservados. **Vesícula biliar:** caracterizada com repleção moderada sem sedimentos. Ducto biliar não caracterizado.

Estômago: contraído sem conteúdo, paredes preservadas com estratificação e motilidade mantida. **Pâncreas:** ramo direito caracterizado com parâmetros preservados. **Alças Intestinais:** segmentos intestinais passíveis de avaliação com parâmetros ultrassonográficos preservados colón com acúmulo de fezes em todo o trajeto. Sem sinais de obstrução.

Próstata: em topografia habitual com dimensões mantidas (3,0cm x 2,0cm x 2,7cm) parênquima homogêneo normoecóico, paciente castrado. Uretra prostática preservada.

Testículos: orquiectomia

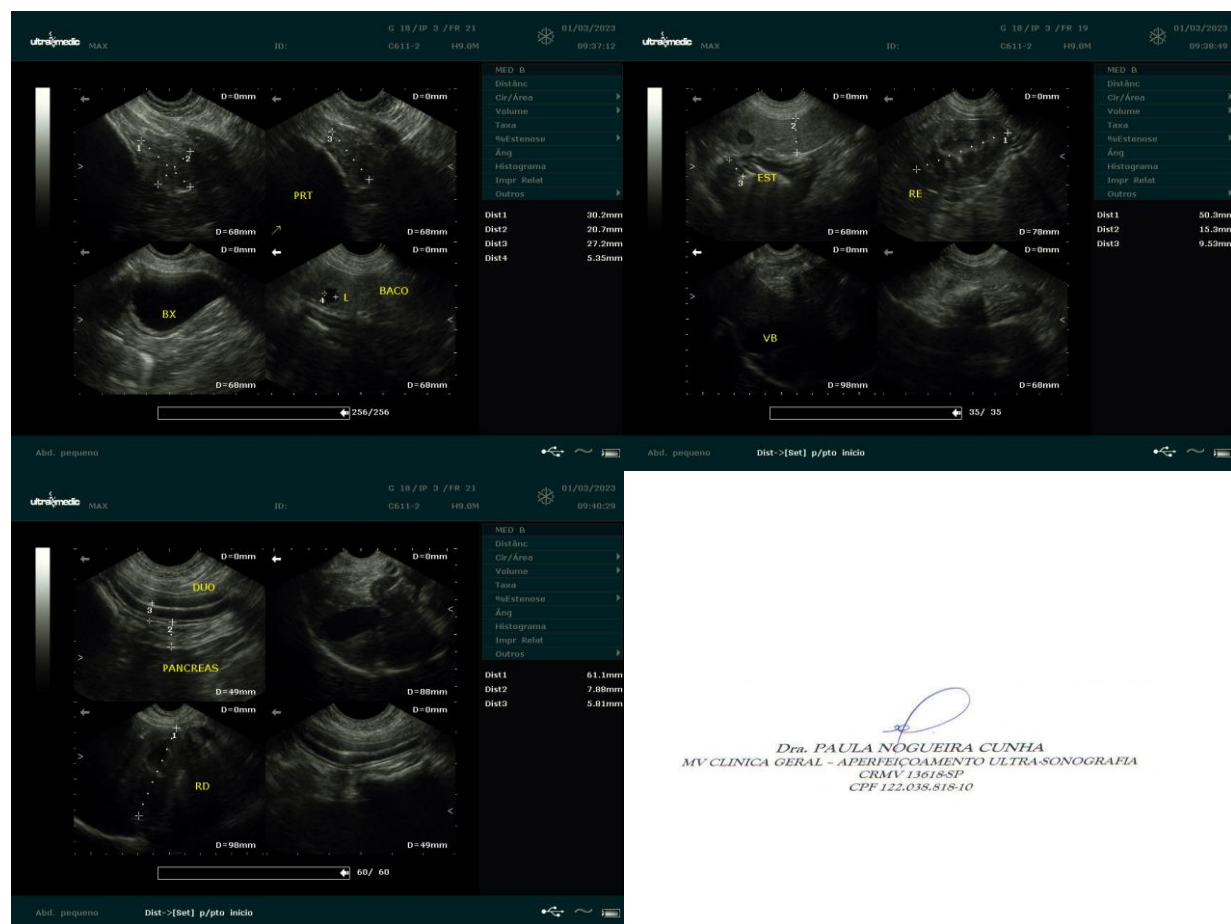
Observações:

Ausência de líquido livre.


Dra. PAULA NOGUEIRA CUNHA
MV CLINICA GERAL - APERFEIÇOAMENTO ULTRA-SONOGRAFIA
CRMV 13618-SP
CPF 122.038.818-10

IMPRESSÃO SONOGRÁFICA:

Lesão irregular anecoica focal em margem cranial de face visceral do parênquima esplênico mensurada em torno de 0,53cm.



Dra. PAULA NOGUEIRA CUNHA
MV CLINICA GERAL - APERFEIÇOAMENTO ULTRA-SONOGRAFIA
CRMV 136188SP
CPF 122.038.818-10