

Hospital Veterinário Faculdade Anclivepa

rua bom sucesso 733 Carlos Prates

Eletrocardiograma

Identificação

Identificação: 2023_04_04__13_10	Data: 04/04/2023 13:10:21	Peso: 0,0 kg
Paciente: Luck	Idade: 13 anos e 0 mês	Sexo: Macho
Espécie: Cão	Raça: Lhasa Apso	
Proprietário: Valdeci Rodrigues de Carvalho	Solicitante: Carina R da Vieira	

Parâmetros Observados

FC Média: 100 bpm	Amplitude de S: 0.07 mV	Duração de T: 44 ms
Amplitude de P: 0.21 mV	Duração de QRS: 52 ms	Intervalo QT: 196 ms
Duração de P: 38 ms	Intervalo PR: 74 ms	Desnível de ST: 0.1 mV
Amplitude de Q: -0.5 mV	Amplitude de T: -0.25 mV	Eixo QRS: 104.97 °
Amplitude de R: 1.44 mV		

Comentários

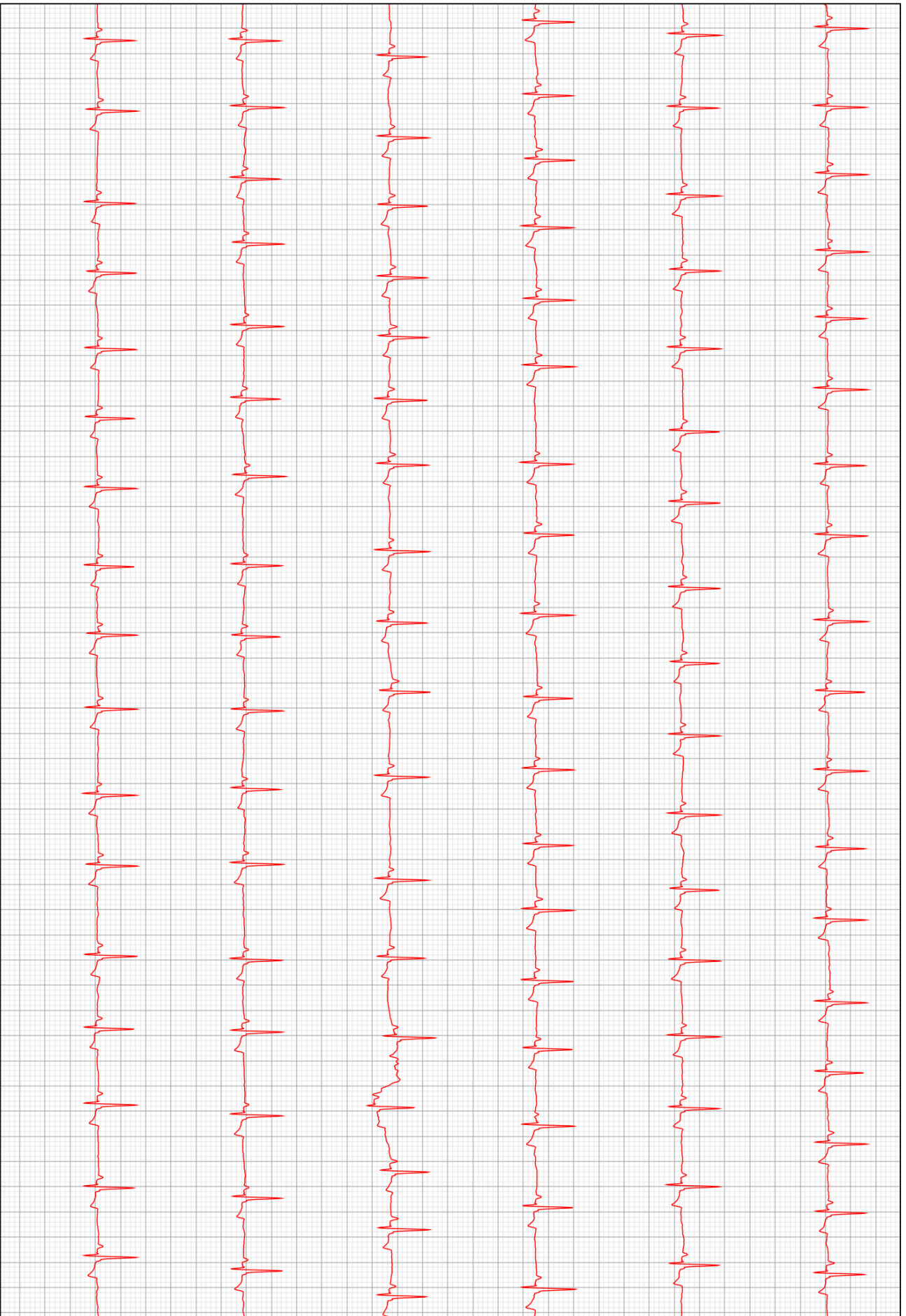
Paciente muito tranquilo durante todo o exame

Conclusões

Ritmo sinusal com FC média de 100 bpm
Traçado sugestido de sobrecarga de ventriculo direito.
Considerar, a critério clínico, avaliação morfológica cardiopulmonar (ecodopplercardiograma e radiografia torácica).
Risco cardiovascular eletrocardiográfico baixo
O resultado deste exame deve ser confrontado com os achados clínicos e laboratóriais obtidos

Amanda Ladislao Antonio
CRMV: 16174 MG

Assinado eletronicamente por:



D2

