



<b>Laudo:</b>	Teleradiologia 1ª Região	<b>OS:</b>	13286
<b>Paciente:</b>	🐾 Alice, espécie CANINA, raça SHIH TZU, 4 anos	<b>Nº Laudo:</b>	13261
<b>Tutor</b>	👤 Jessica Magalhães Pires da Costa		
<b>Clinica:</b>	Da Villa		
<b>Solicitante:</b>	Agda Beraldo de Lima - CRMV 51706		
<b>Data Laudo:</b>	22/12/2022		

REGIÃO RADIOGRAFADA: ARTICULAÇÕES COXOFEMORAIS  
INCIDÊNCIAS: VENTRODORSAL E LATEROALTERAL DIREITA E ESQUERDA  
LAUDO RADIOGRÁFICO

Ossos da pelve preservados.  
Articulações coxofemorais coaptadas.  
Ligeiro deslocamento lateral das patelas bilateralmente, sugerindo alteração posicional.  
Discreta diminuição de espaço intervertebral entre L2-3, L3-4 e L4-5 (1).  
Cólon descendente distendido por conteúdo fecal e conteúdo gasoso, medindo até 2,8cm de diâmetro (2).  
Bexiga em acentuada distensão (3).  
Cavidade gástrica preenchida por conteúdo heterogêneo alimentar. Em topografia de estômago (corpo / piloro) observou-se presença de imagem de formato tendendo ao quadrado, de maior radiopacidade, medindo cerca de 2,0cm por 1,6cm em seus maiores eixos (4).  
Nada mais digno de nota nestas incidências.

IMPRESSÕES DIAGNÓSTICAS

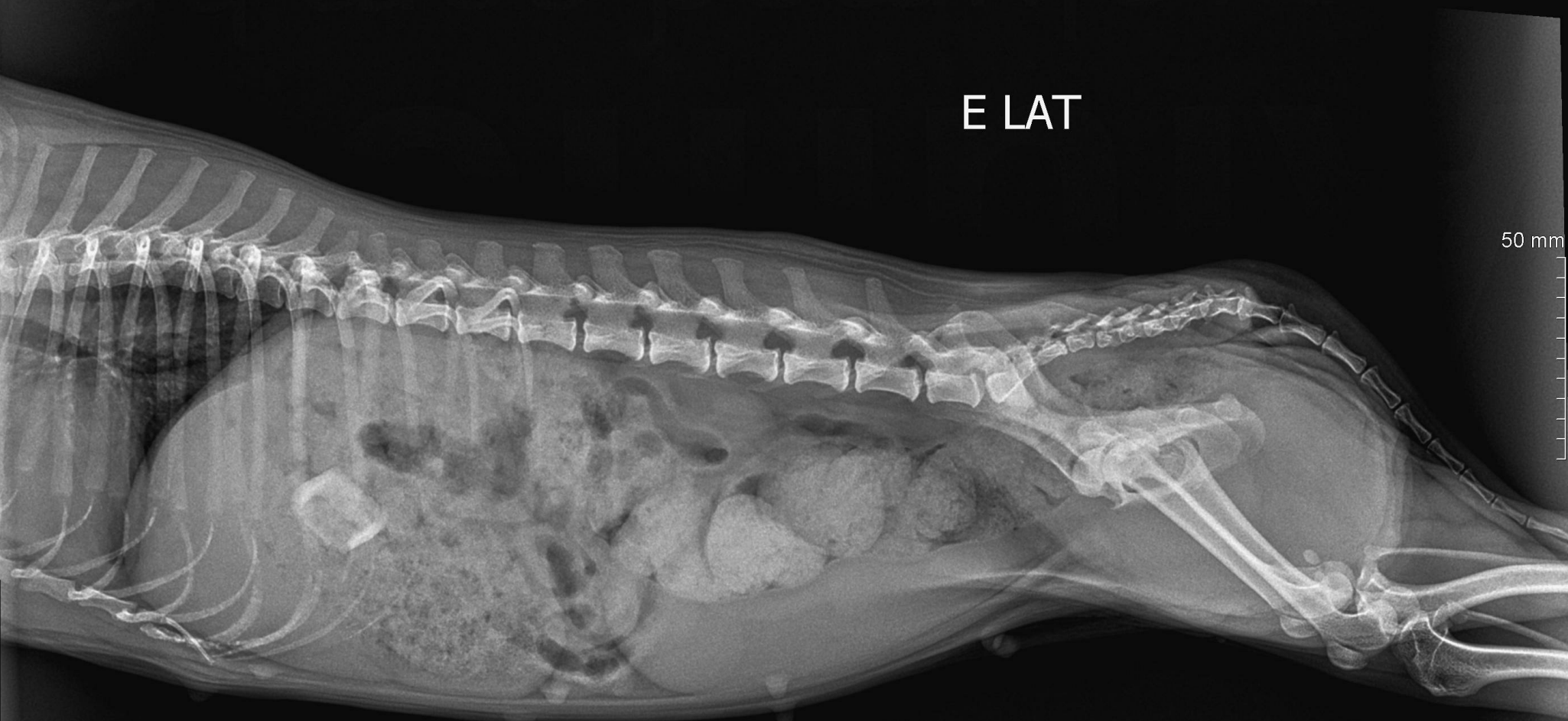
- (1) Achado que pode sugerir discopatia ou alteração posicional. Para estudo minucioso da coluna vertebral sugere-se tomografia computadorizada ou ressonância magnética da coluna lombar para avaliação do canal medular e discopatia.  
(2) Deve-se considerar a possibilidade de retenção fecal.  
(3) Deve-se considerar a possibilidade de retenção urinária.  
(4) Achado que pode sugerir corpo estranho gástrico. Achado incidental.

OBSERVAÇÕES

As imagens foram adquiridas pela Clínica Veterinária Da Villa e enviadas para a MobileVet para a realização de laudo por telerradiologia. Técnica, posicionamento, escolha e identificação das incidências são de responsabilidade do adquirente das radiografias.  
Exames de imagem tem valor presuntivo e devem ser analisados em conjunto com outros dados clínicos e laboratoriais obtidos pelo médico veterinário solicitante.

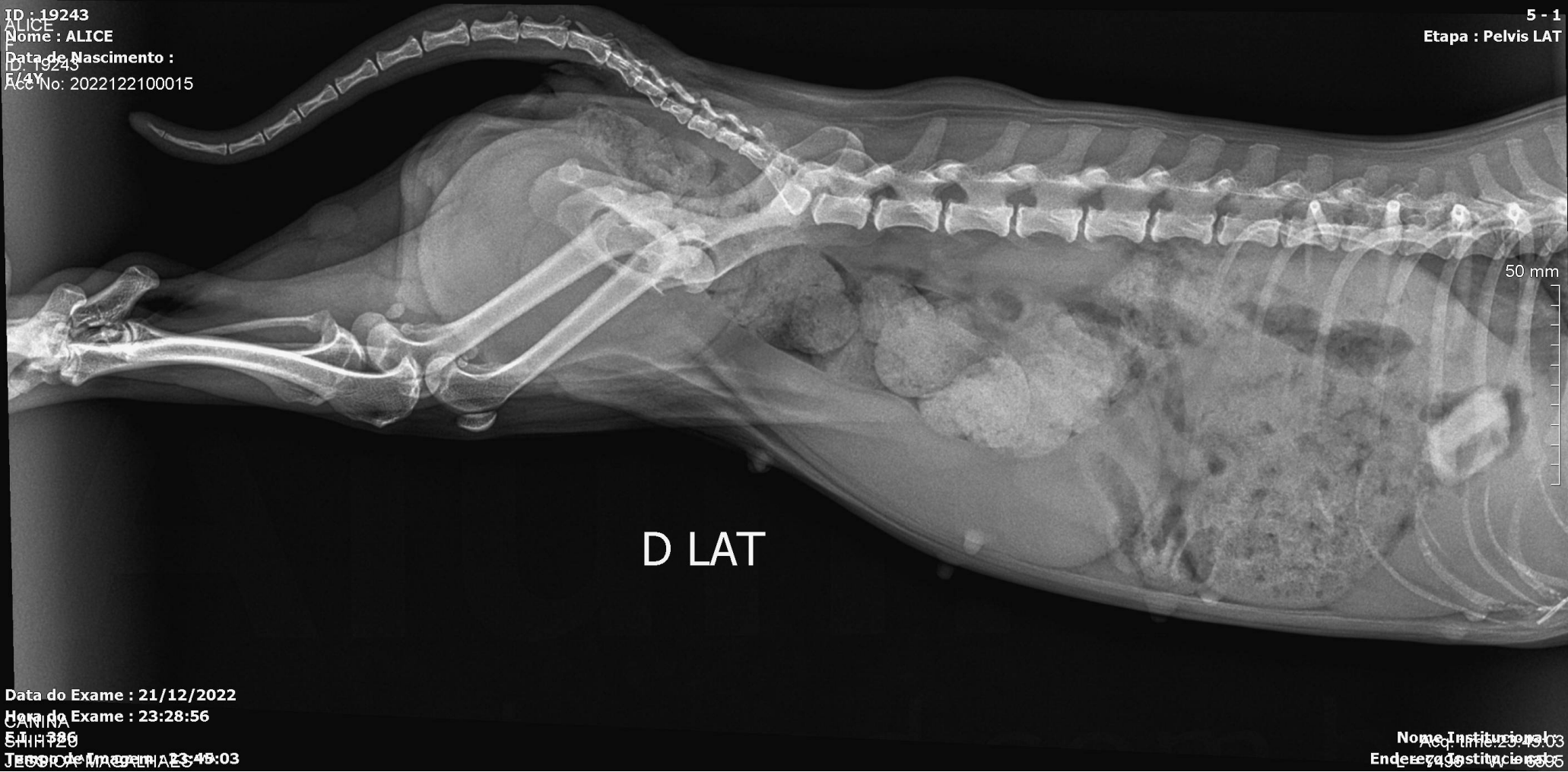
ID : 19243  
Nome : ALICE  
Data de Nascimento :  
ID: 19243  
Acc No: 2022122100015

7 - 1  
Etapa : Pelvis LAT

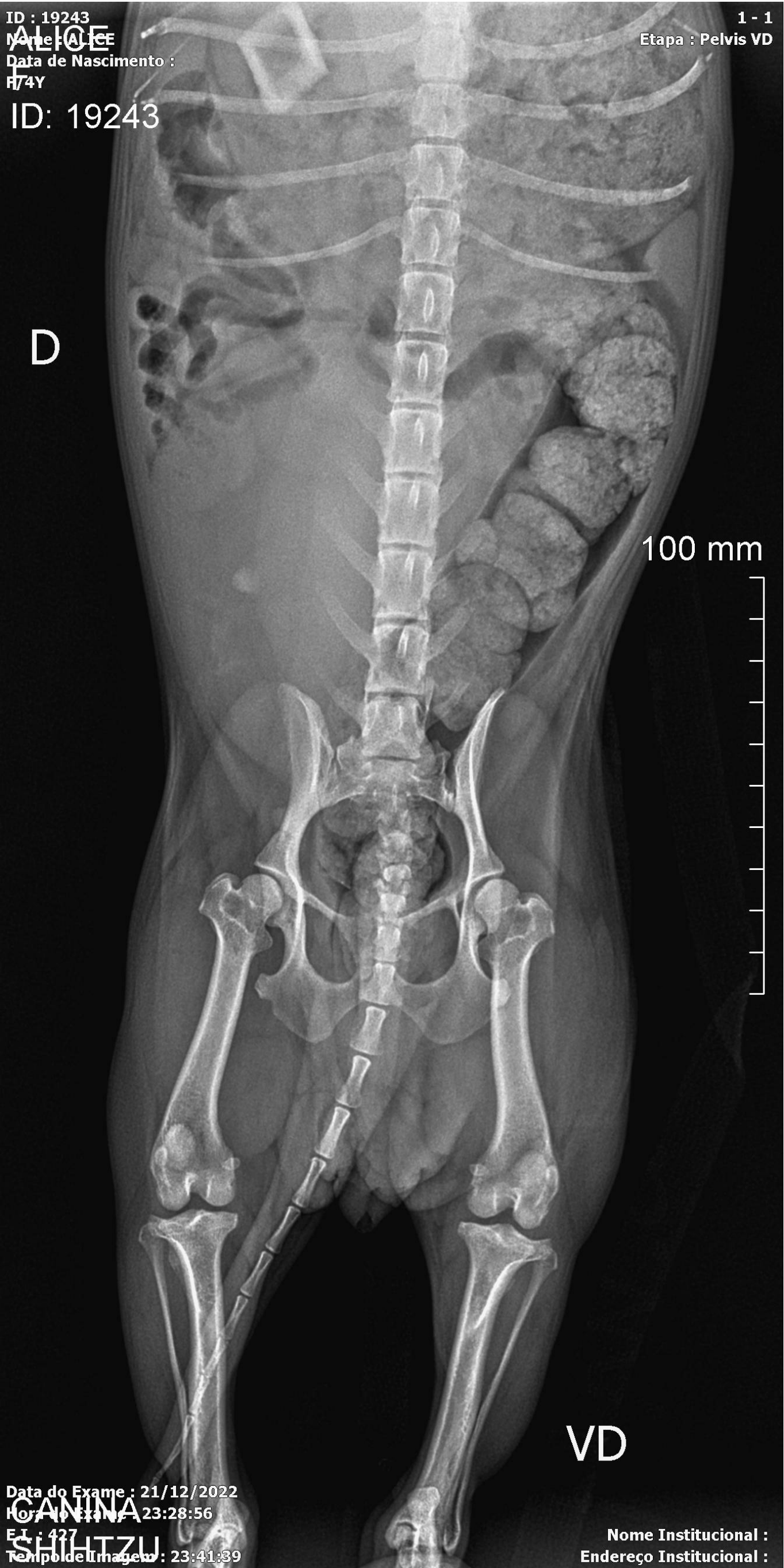

Data do Exame : 21/12/2022  
Hora do Exame : 23:28:56  
EQUIPO  
Tecnico de Imagem: AS  
Tempo de Imagem: 23:49:33

Nome Institucional: 33  
Endereço Institucional: 36







Santo André, 22 de dezembro de 2022

Fernanda Helena Saraiva

CRMV 18369

Assinado Eletronicamente