



# HOSPITAL VETERINÁRIO DA ANCLIVEPA-SP

DATA: 13/02/2023

PACIENTE: PUDIM/ TANIA (506630)

## RELATÓRIO ULTRASSONOGRÁFICO

**Bexiga:** em topografia habitual, com distensão mínima, pouco conteúdo anecoico e presença de múltiplas litíases arredondadas formadoras de sombra acústicas aglomeradas e enfileiradas na parede dorsal, paredes espessas (0,41cm) regulares, uretra caudal mantida.

**Rins e Ureteres:** RE 3,35cm / RD 3,34cm. Ambos com parênquima homogêneo hiperecoico, contornos definidos, boa distinção e boa proporção cortico medular, sistema pielocalicial definido, ausência de mineralização em recessos renais. Ureter não caracterizado.

**Baço:** em topografia habitual com parênquima grosseiro normoecóico, dimensões preservadas, vasos preservados.

**Fígado:** lobos hepáticos com volume mantido, parênquima homogêneo normoecóico, margens afiladas e regulares, vasos e ductos intra-hepáticos preservados. Vesícula biliar com paredes normoespessas normoecoica, leve distensão por conteúdo anecóico sem sedimentos, ducto não caracterizado.

**Estômago:** distendido por conteúdo gasoso, paredes normoespessas com estratificação e motilidade mantidas. **Pâncreas:** não caracterizado.

**Alças Intestinais:** segmentos intestinais passíveis de avaliação com parâmetros ultrassonográficos preservados.

### Observações:

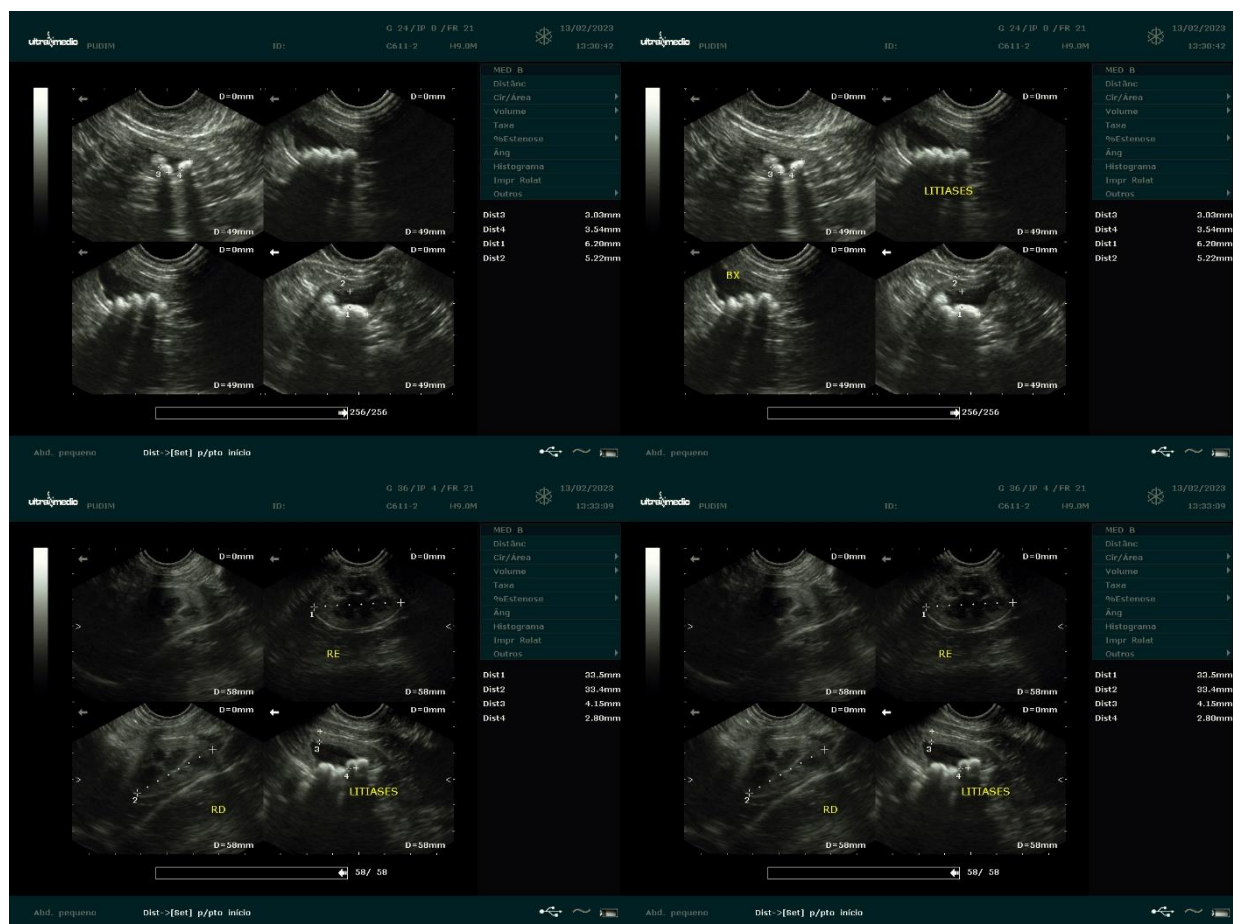
Ausência de líquido livre

Linfonodos não caracterizados

  
Dra. PAULA NOGUEIRA CUNHA  
MV CLINICA GERAL - APERFEIÇOAMENTO ULTRA-SONOGRAFIA  
CRMV 13618-SP  
CPF 122.038.818-10

## IMPRESSAO ULTRASSONOGRÁFICA:

Cistite associada a múltiplas litíases com formatos arredondadas enfileiradas e aglomeradas em parede dorsal mensuradas em torno de 0,30cm a 0,60cm



*Dra. PAULA NOGUEIRA CUNHA*  
 MV CLINICA GERAL - APERFEIÇOAMENTO ULTRA-SONOGRÁFIA  
 CRMV 13618-SP  
 CPF 122.038.818-10