



HOSPITAL VETERINÁRIO DA ANCLIVEPA-SP

DATA: 23/01/2023

PACIENTE: TUFAO/TAMIRES (497750)

RELATÓRIO ULTRASSONOGRÁFICO

Bexiga: distendida moderadamente, conteúdo anecoico com grande quantidade de debris finos em suspensão, paredes espessas (0,73cm), estratificação com leve perda da característica habitual trígono preservado.

Rins e Uteres: RD 6,53cm / RE 5,63cm, contornos definidos, parênquima homogêneo hiperecoico no direito, proporção e distinção cortico medular mantida, sistema pielocalicial mantido. Ausência de mineralizações ou litíases. Uteres não caracterizados.

Baço: em topografia habitual com parênquima grosseiro normoecóico com dimensões levemente aumentadas (2,0cm), vasos preservados

Fígado: em topografia habitual com parênquima homogêneo normoecóico – lobo esquerdo apresenta áreas hiperecóticas focais e irregulares sem contornos definidos, mensurados em torno de 1,44cm x 0,95cm, volume mantido, margens regulares. Diafragma mantido, vasos preservados. Vesícula biliar: pouco distendida, conteúdo anecóico, paredes preservadas, ducto comum não caracterizado.

Sistema gastrointestinal:

Estômago: caracterizado sem conteúdo com paredes normoespessas(0,4cm) com estratificação e motilidade mantida. **Pâncreas:** não caracterizado.

Alças Intestinais: segmentos intestinais passíveis de avaliação com parâmetros ultrassonográficos mantidos. Presença de acúmulo de conteúdo fecal em vários segmentos.

Próstata: em topografia habitual com parênquima hipoeecóico homogêneo, contornos definidos, dimensões (2,98cm x 2,1cm)

Testículos: direito com espessamento da bolsa escrotal, parênquima heterogêneo nodular com ecogenicidade mista, perda da linha mediastinal, mensurado em torno de 3,15cm x 2,12cm. Esquerdo com parênquima hiperecoico perda da linha mediastinal mensurado em torno de 2,0cm

Observações:

Ausência de líquido livre

Linfonodos não caracterizados.


Dra. PAULA NOGUEIRA CUNHA
MV CLINICA GERAL - APERFEIÇOAMENTO ULTRA-SONOGRAFIA
CRMV 13618-SP
CPF 122.038.818-10

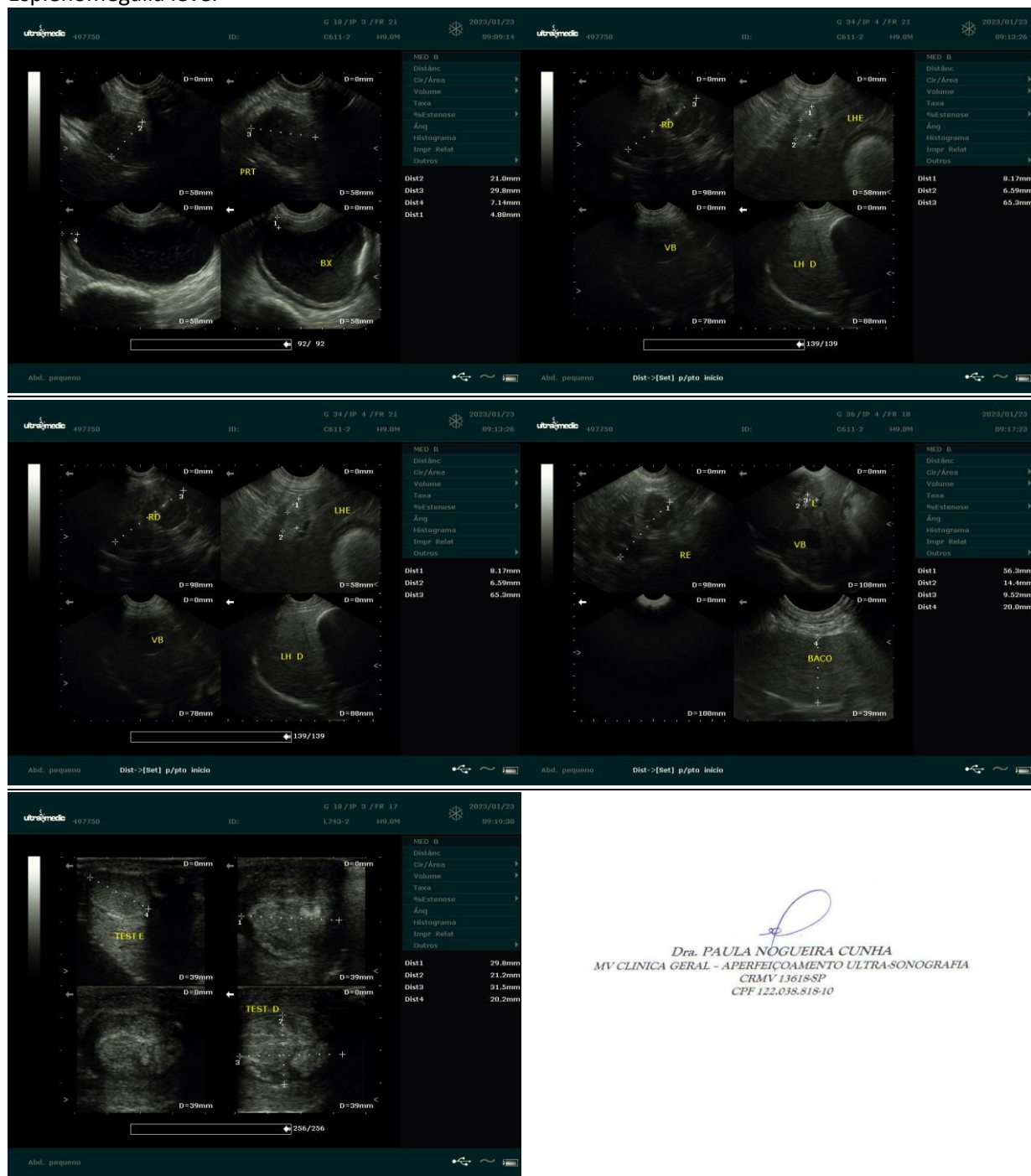
IMPRESSÃO ULTRASSONOGRÁFICA:

Cistite

Lesão hiperecoica focal em região de lobo hepático esquerdo – área de fibrose / regeneração / infarto focal a esclerecer

Testículo direito heterogêneo nodular com perda da linha mediastinal – considerar neoplasia.

Esplenomegalia leve.



Dra. PAULA NOGUEIRA CUNHA
MV CLINICA GERAL - APERFEIÇOAMENTO ULTRA-SONOGRÁFIA
CRMV 13618-SP
CPF 122.038.818-10