



# HOSPITAL VETERINÁRIO DA ANCLIVEPA-SP

DATA: 13/02/2023

PACIENTE: JUNINHO/ TATIANE (497319)

## RELATÓRIO ULTRASSONOGRÁFICO

**Bexiga:** em topografia habitual, com moderada distensão, conteúdo anecoico com debris finos em pequena quantidade em suspensão, paredes normoespessas regulares, uretra caudal mantida.

**Rins e Ureteres:** RE 4,06cm / RD 3,97cm. Rins com parênquima homogêneo hiperecoico, contornos definidos, distinção e proporção cortico medular mantida, sistema pielocalicial preservada, presença de micropontos de mineralização em recessos renais. Ureter não caracterizado.

**Baço:** em topografia habitual, dimensões aumentadas (1,08cm) parênquima homogêneo normoecóico, vasos preservados.

**Fígado:** lobos hepáticos com volume mantido, parênquima homogêneo normoecóico, bordos afilados regulares. Diafragma mantido. Grandes vasos preservados. Vesícula biliar: em topografia habitual com distensão moderada conteúdo anecoico, paredes normoespessas. Ductos intra-hepáticos não caracterizados. Ducto biliar comum não caracterizado.

**Estômago:** em topografia habitual distendido por quantidade moderada de conteúdo gasoso. Motilidade, estratificação e paredes mantidas. **Pâncreas:** não caracterizado.

**Alças Intestinais:** segmentos intestinais com parâmetros ultrassonográficos preservados.

### Observações:

Ausência de líquido livre.

Linfonodo não caracterizados

  
Dra. PAULA NOGUEIRA CUNHA  
MV CLINICA GERAL - APERFEICOAMENTO ULTRASSONOGRAFIA  
CRMV 13618-SP  
CPF 122.038.818-10

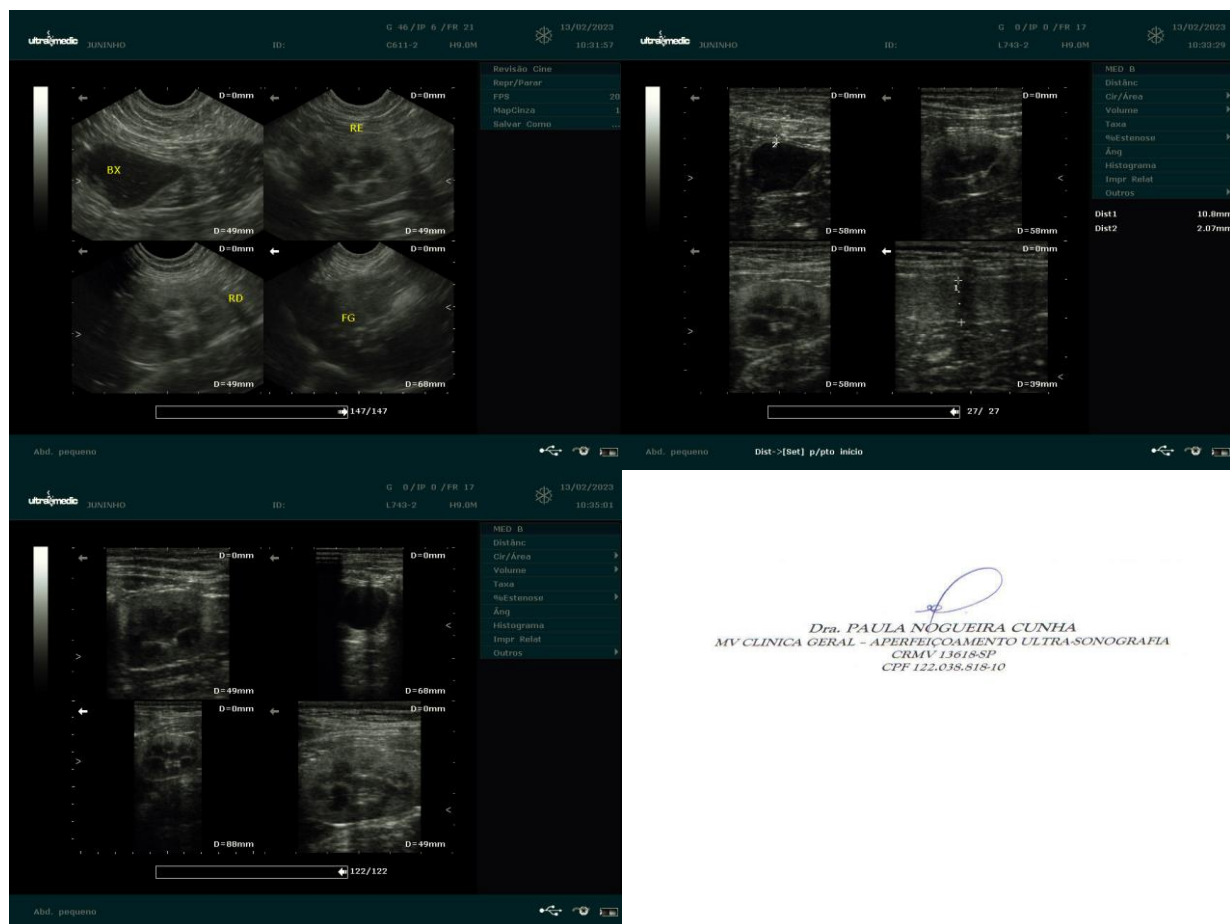
## IMPRESSÃO ULTRASSONOGRÁFICA:

Esplenomegalia leve

Pequena quantidade de debris finos em suspensão com parede vesical normoespessa e regular

Leve alteração da conformação renal associada a infiltração adiposa em cortical.

Presença de micropontos de mineralização em recesso renal.



*Dra. PAULA NOGUEIRA CUNHA*  
MV CLINICA GERAL - APERFEIÇOAMENTO ULTRA-SONOGRAFIA  
CRMV 13618-SP  
CPF 122.038.818-10