

Ecodopplercardiograma

Peso: 1,200 kg

Ritmo: Regular

Frequência Cardíaca: 112bpm

Ventrículo Esquerdo

Septo Movimento: normal Espessura Diastólica: 0,50cm/Normal
Parede Movimento: normal Espessura Diastólica: 0,39cm/Normal
Relação Septo/Parede: Normal
Cavidade Tamanho Diástole: 2,25cm/aumentado
Sístole: 1,11cm/normal
Diâmetro Diastólico normalizado pelo peso: 2,00/aumentado
Função: 50% /normal
Fração de Ejeção: 84% /normal

Valvas Atrioventriculares

Mitral: degenerada e insuficiente
Tricúspide: insuficiente

Valvas Semilunares

Aórtica: normal
Pulmonar: insuficiente

Aorta: 1,01cm - normal
Átrio Esquerdo: 1,65cm - aumentado
Relação Ae/Ao: 1,63 - aumentado
Ventrículo Direito: normal
Átrio Direito: normal
Pericárdio: normal

Avaliação com doppler

- O Doppler mostrou fluxo sistólico turbulento em átrio esquerdo (insuficiência mitral)
- O Doppler mostrou fluxo sistólico turbulento em átrio direito (insuficiência tricúspide)

Fluxo Tricúspide. Vel. máx: 3,36m/s gradiente de pressão: 45,20mmHg
Fluxo Aorta. Vel. máx: 1,03m/s gradiente de pressão: 4,20mmHg
Fluxo Pulmonar. Vel. máx: 0,74m/s gradiente de pressão: 2,20mmHg
Fluxo Mitral. Onda E: 0,66m/s
Onda A: 0,77m/s

Relação E/A: 0,86

TRIV: 43ms

Padrão diastólico: anormal

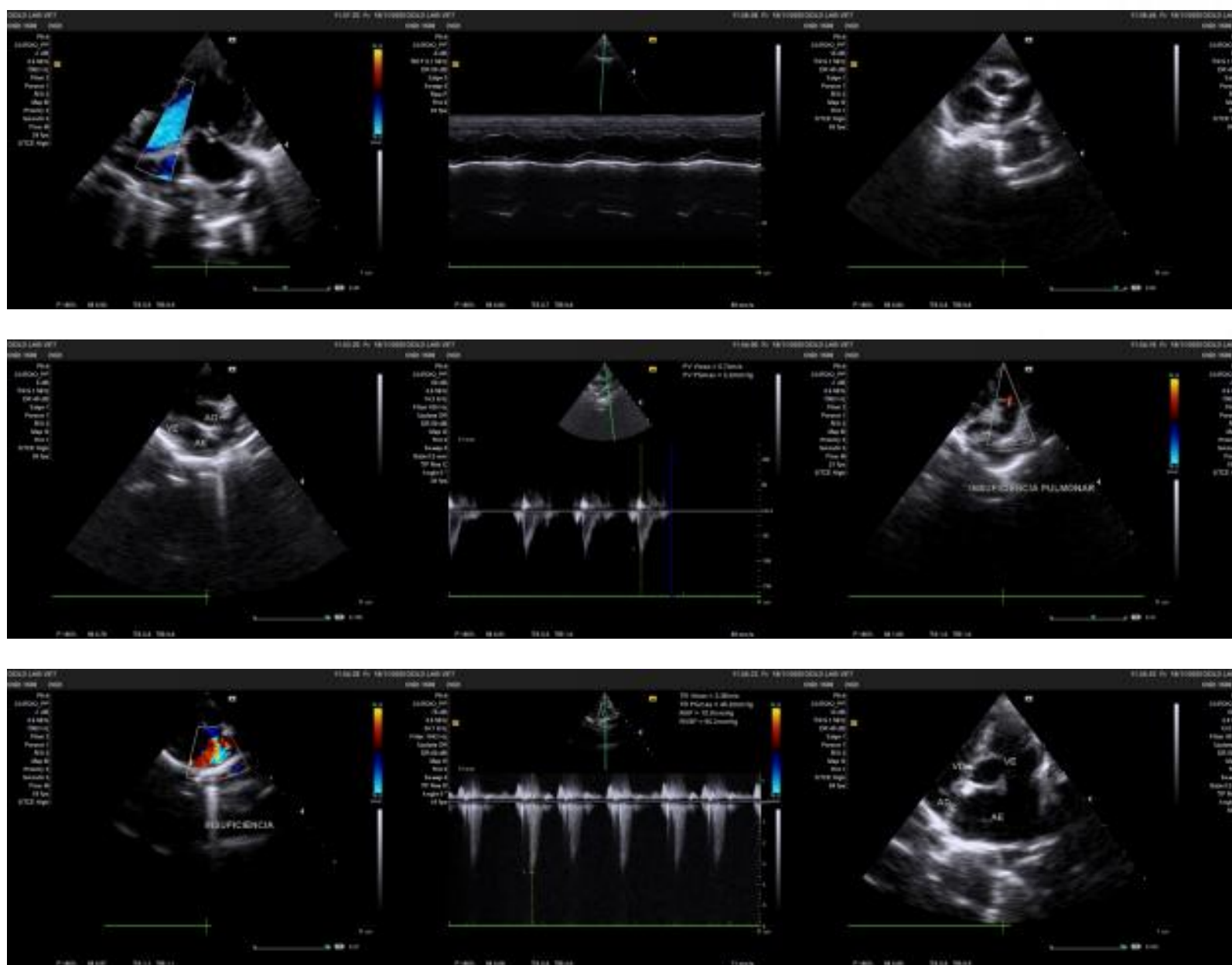
Observações: Segundo o novo guideline da ACVIM 2019, a velocidade do fluxo tricúspide abaixo de 3.0m/s na presença de outras alterações que sinalizem aumento da pressão pulmonar, classificam o paciente como de média probabilidade de hipertensão arterial pulmonar.

Parecer Diagnóstico: Aumento de átrio esquerdo. Endocardiose Valvar Mitral. Insuficiência valvar mitral de grau importante com repercussão em átrio esquerdo. Insuficiência valvar tricúspide de grau moderado sem repercussão em átrio direito. Disfunção Diastólica do tipo I(onda E<A - senilidade?). Achados ecocardiográficos indicam probabilidade intermediária de Hipertensão Pulmonar.

No. do Exame: 001034420
Nome do Pet.: INDI
Idade.....: 17 Ano(s)
Espécie.....: CANINO
Raça.....: YORKSHIRE
Sexo.....: FÊMEA
Tutor.....: ROSEMEIRE APARECIDA BEARMINO SILVA

Data de entrada: 18/11/2022

Cli Solicitante: TELEVET BRASIL
Vet Solicitante: MARIANA RODRIGUEZ



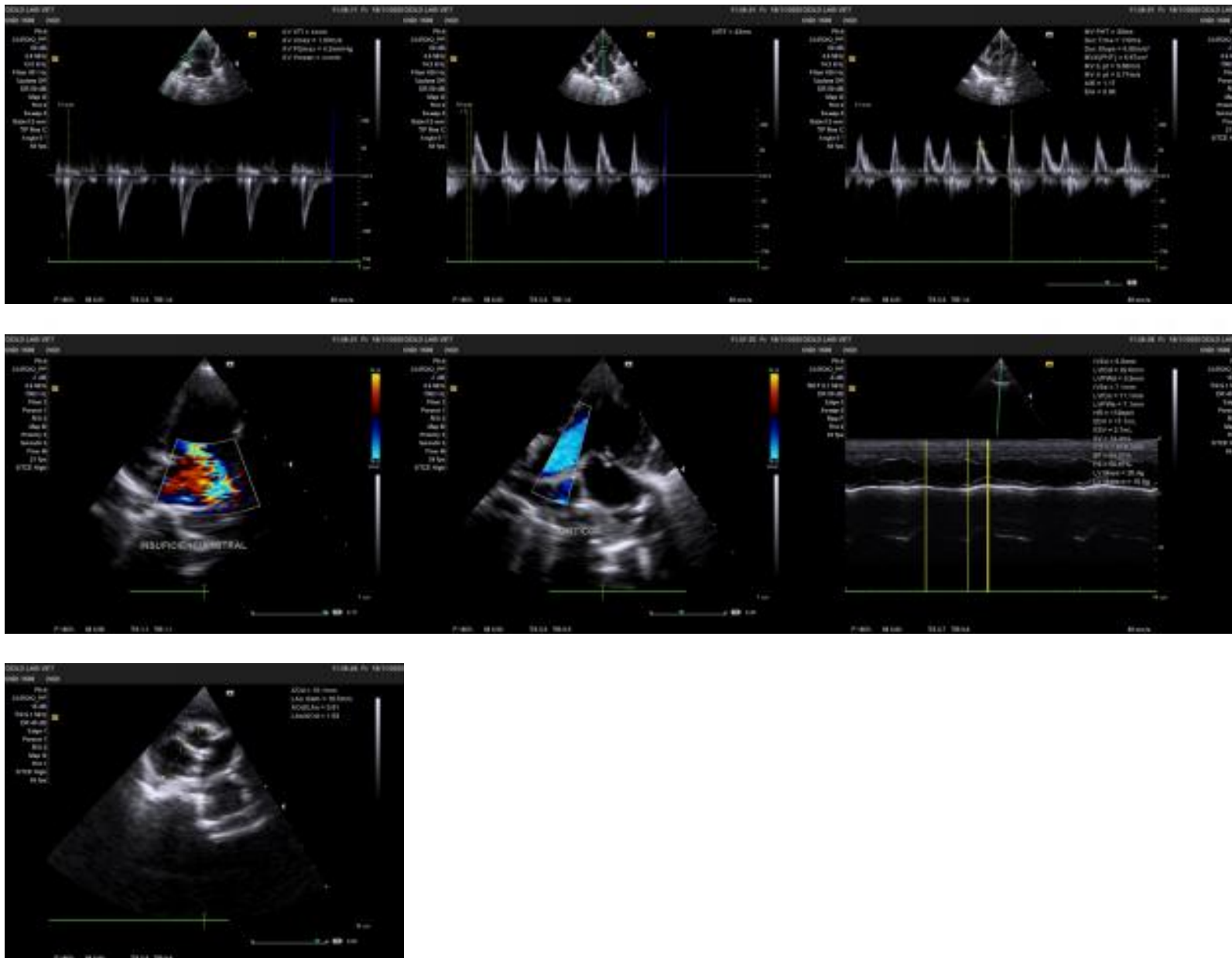
SAO PAULO , 18/11/2022

A interpretação dos exames laboratoriais deveser realizada pelo médico veterinário responsável, mediante a sintomatologia clínica do animal.

No. do Exame: 001034420
Nome do Pet.: INDI
Idade.....: 17 Ano(s)
Espécie.....: CANINO
Raça.....: YORKSHIRE
Sexo.....: FÊMEA
Tutor.....: ROSEMEIRE APARECIDA BEARMINO SILVA

Data de entrada: 18/11/2022

Cli Solicitante: TELEVET BRASIL
Vet Solicitante: MARIANA RODRIGUEZ



SAO PAULO , 18/11/2022

A interpretação dos exames laboratoriais deveser realizada pelo médico veterinário responsável, mediante a sintomatologia clínica do animal.