

DATA: 06/02/2023

PACIENTE: LULU/ TEREZA (504301)

RELATÓRIO ULTRASSONOGRÁFICO – GESTACIONAL

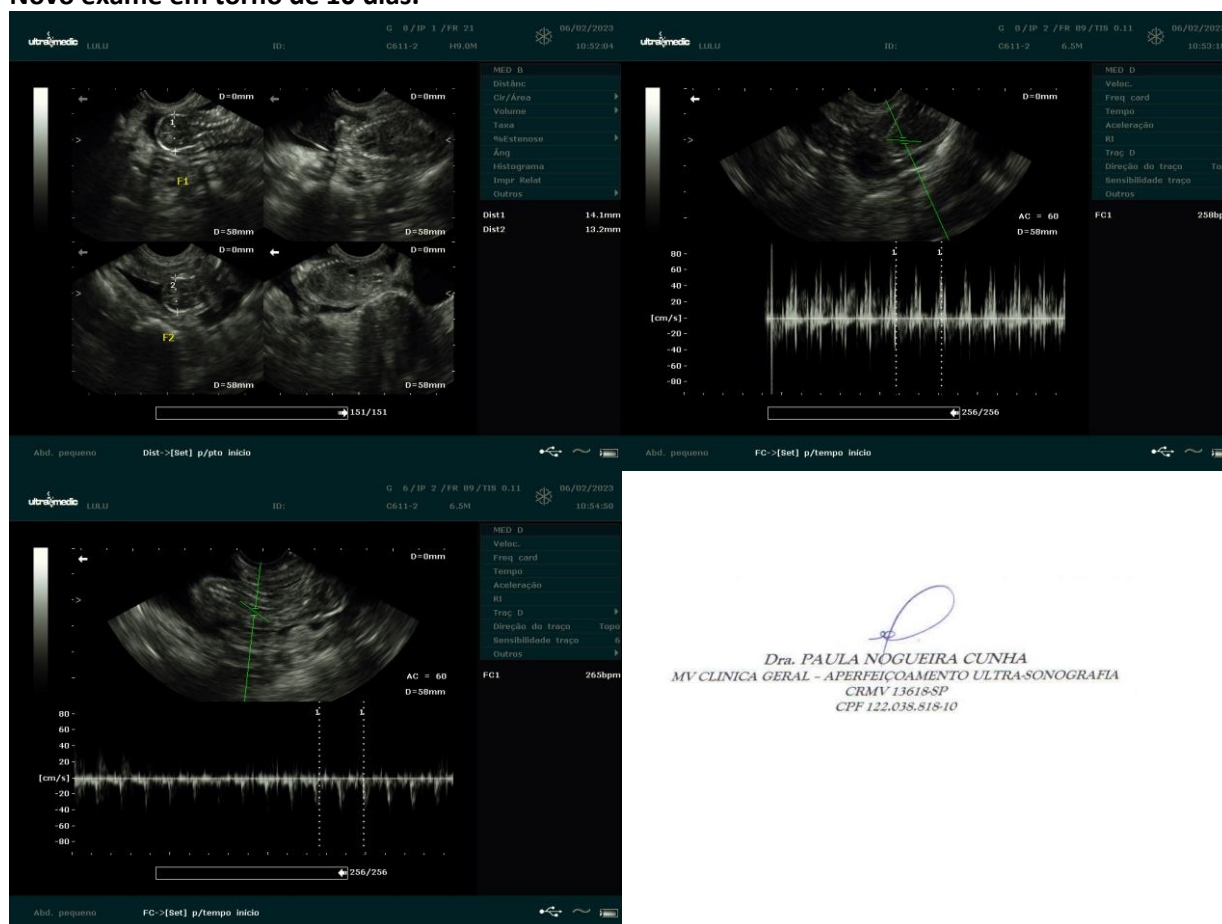
Segundo exame ultrassonográfico.

- Corno esquerdo presença de 02 fetos viáveis em fase mediana do desenvolvimento fetal.
- Corno direito presença de 01 feto viável em fase mediana do desenvolvimento.
- Vesículas gestacionais preservadas, repleção por líquido amniótico em quantidade adequada para a fase da gestação.
- Organogênese em desenvolvimento – há diferenciação entre tórax abdômen - pulmão ecogênico, câmara cardíaca em fase de formação, com ritmo preservado e FC em torno de 258 e 265bpm.
- Abdômen com fígado ecogênico, estômago anecoico no momento do exame, área intestinal identificada, rins ainda não identificados.

Gestação em fase mediana do desenvolvimento, tópica e viável com idade gestacional aproximada de 41 dias.

Estimativa de 3 fetos.

Novo exame em torno de 10 dias.



Dra. PAULA NOGUEIRA CUNHA
MV CLÍNICA GERAL - APERFEIÇOAMENTO ULTRA-SONOGRAFIA
CRMV 13618-SP
CPF 122.038.818-10