

**Ecodopplercardiograma**

**Peso:** 9,000 kg

Ritmo: Regular

Frequência Cardíaca: 163bpm

**Ventrículo Esquerdo**

Septo Movimento: normal      Espessura Diastólica: 0,55cm/Normal  
Parede Movimento: normal      Espessura Diastólica: 0,49cm/Normal  
Relação Septo/Parede: Normal  
Cavidade Tamanho Diástole: 1,22cm/normal  
Sístole: 0,83cm/normal  
Função: 32% /normal  
Fração de Ejeção: 65% /normal

**Valvas Atrioventriculares**

Mitral: normal  
Tricúspide: insuficiente

**Valvas Semilunares**

Aórtica: normal  
Pulmonar: normal

Aorta: 0,91cm - normal  
Átrio Esquerdo: 0,96cm - normal  
Relação Ae/Ao: 1,05 - normal  
Ventrículo Direito: normal  
Átrio Direito: normal  
Pericárdio: normal

**Avaliação com doppler**

- O Doppler mostrou fluxo sistólico turbulento dentro de átrio direito ( insuficiência de tricúspide)

Fluxo Tricúspide. Vel. máx: 0,53m/s gradiente de pressão: 3,50mmHg  
Fluxo Aorta. Vel. máx: 0,80m/s gradiente de pressão: 2,69mmHg  
Fluxo Pulmonar. Vel. máx: 0,91m/s gradiente de pressão: 3,30mmHg  
Fluxo Mitral. Onda E: 0,84m/s  
Onda A: 0,50m/s

Relação E/A: 1,68

TRIV: 40 ms

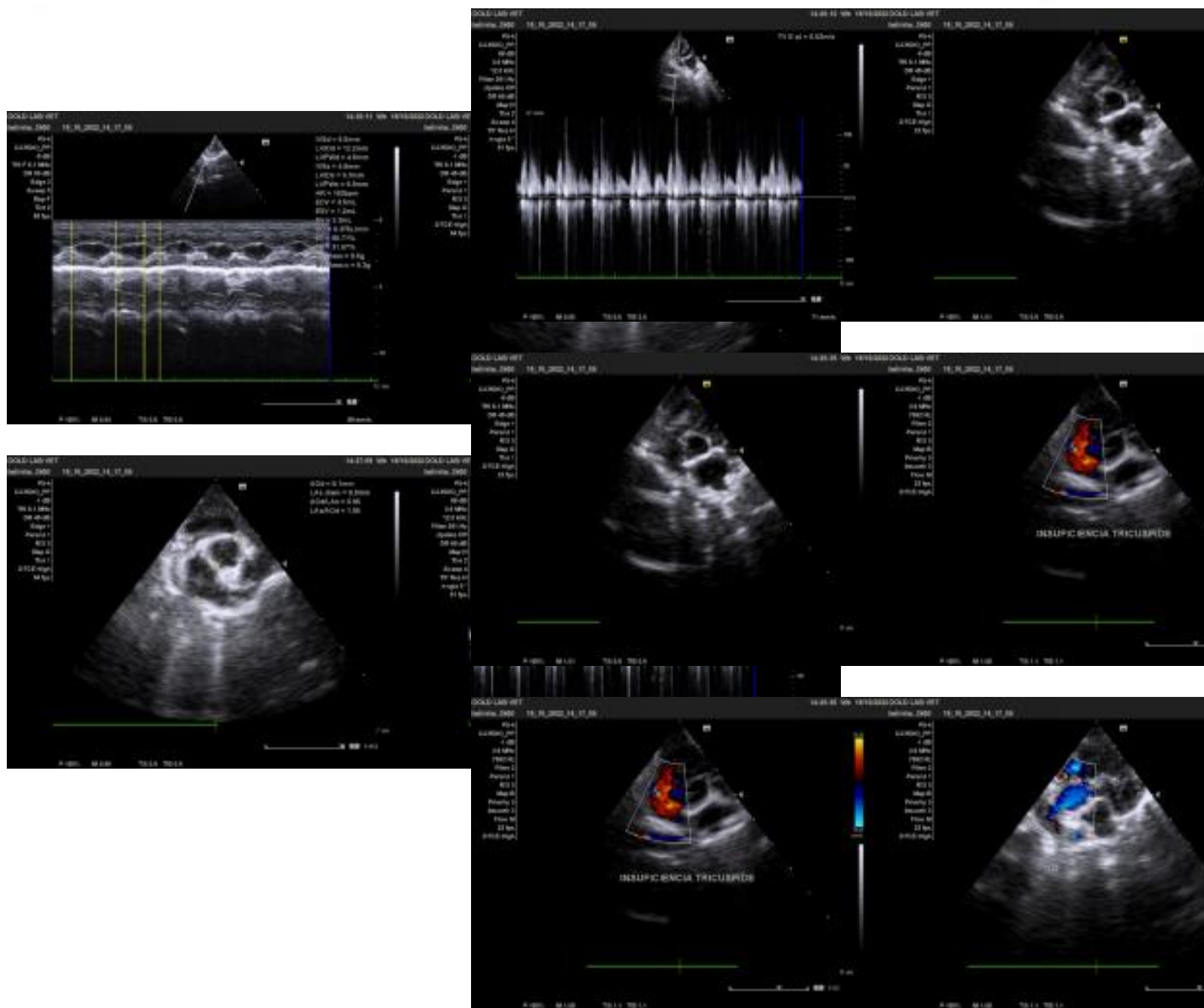
Padrão diastólico: normal

**Observações:** Segundo o novo guideline da ACVIM 2019, a velocidade do fluxo tricúspide abaixo de 3.0m/s na presença de outras alterações que sinalizem aumento da pressão pulmonar, classificam o paciente como de média probabilidade de hipertensão arterial pulmonar.

**Parecer Diagnóstico:** Insuficiência de Valva Tricúspide de grau discreto sem evidências de repercussão hemodinâmica

No. do Exame: 001032325  
Nome.....: BELINHA  
Raça.....: PINSCHER  
Sexo.....: FÊMEA  
Proprietário: THERLI DA SILVA MENDES  
Medico Vet.: CAMILA MIKA IASHIMA  
Clínica Vet.: ANCLIVEPA

Entrada: 19/10/2022  
Espécie: CANINO  
Idade..: 6 Ano(s)  
Tel....:

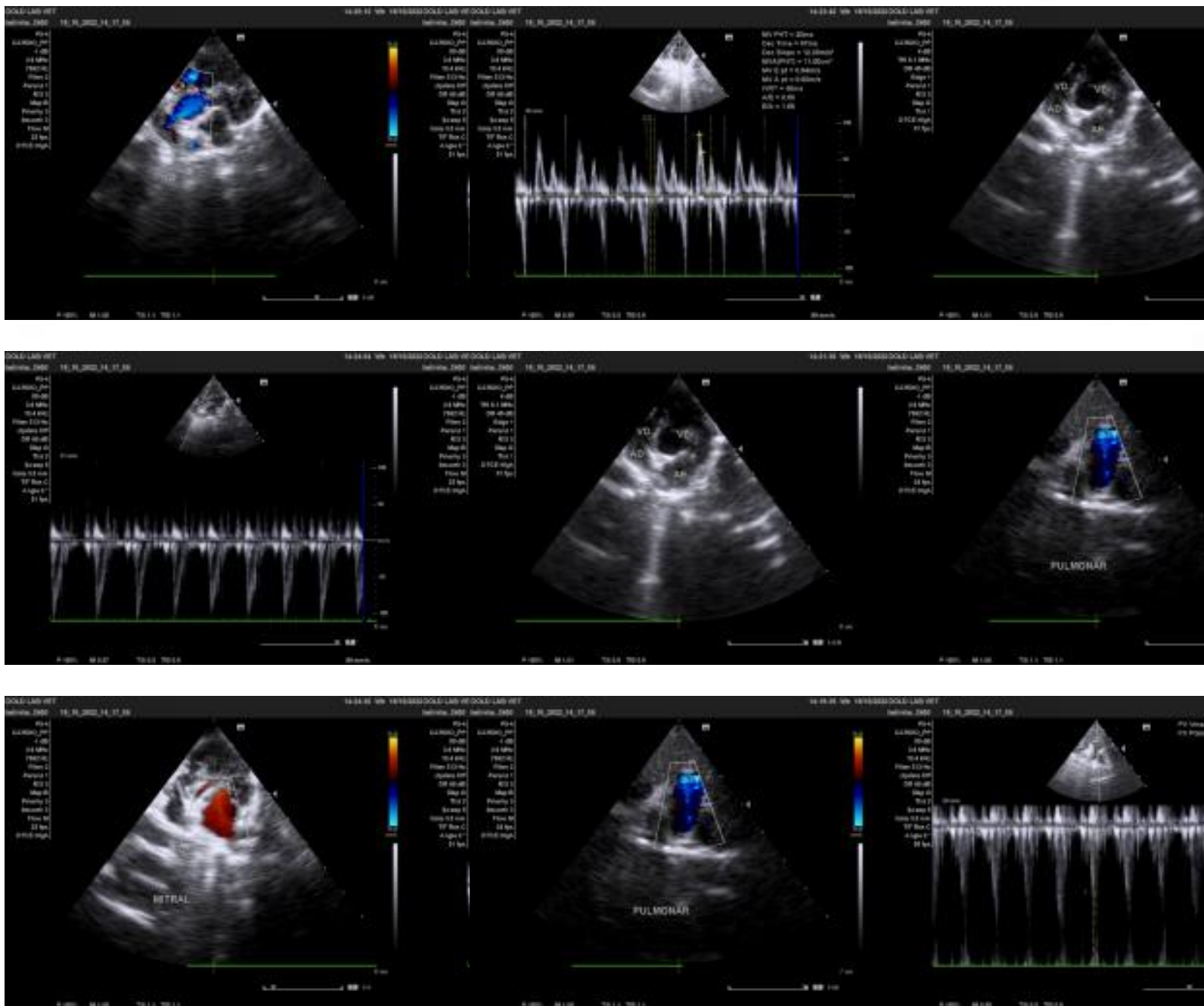


SAO PAULO , 19/10/2022

A interpretação dos exames laboratoriais deverá ser realizada pelo médico veterinário responsável, mediante a sintomatologia clínica do animal.

No. do Exame: 001032325  
Nome.....: BELINHA  
Raça.....: PINSCHER  
Sexo.....: FÊMEA  
Proprietário: THERLI DA SILVA MENDES  
Medico Vet.: CAMILA MIKA IASHIMA  
Clínica Vet.: ANCLIVEPA

Entrada: 19/10/2022  
Espécie: CANINO  
Idade.: 6 Ano(s)  
Tel.....:

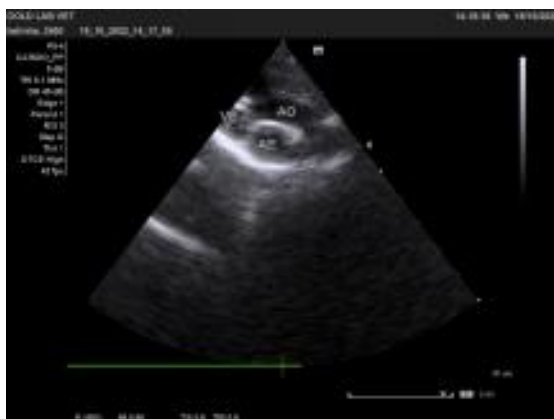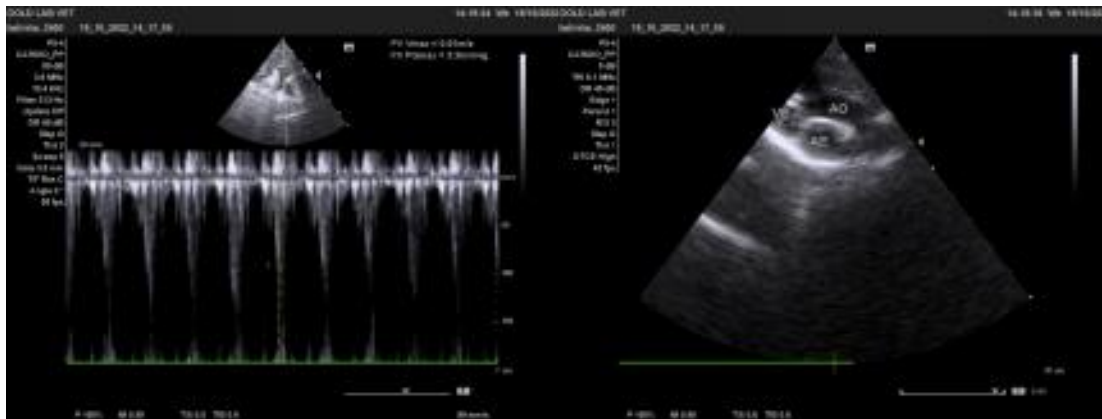


SAO PAULO , 19/10/2022

A interpretação dos exames laboratoriais deveser realizada pelo médico veterinário responsável, mediante a sintomatologia clínica do animal.

No. do Exame: 001032325  
Nome.....: BELINHA  
Raça.....: PINSCHER  
Sexo.....: FÊMEA  
Proprietário: THERLI DA SILVA MENDES  
Medico Vet.: CAMILA MIKA IASHIMA  
Clinica Vet.: ANCLIVEPA

Entrada: 19/10/2022  
Espécie: CANINO  
Idade.: 6 Ano(s)  
Tel.....:



*Isabel Maria Velloso Dutra*

Isabel Maria Velloso Dutra  
CRMV/SP: 30.758

SAO PAULO , 19/10/2022

A interpretação dos exames laboratoriais deveser realizada pelo médico veterinário responsável,  
mediante a sintomatologia clínica do animal.