

No OS: 2301110919232789

Data: 11/01/2023

Paciente: WHISK

Raça: COCKER

Espécie: Canina

Data de nasc.: 015 ANOS

Médico: JOICE RODRIGUES

Responsável: SIMONE MONTEIRO DA SILVA Exame: TORAX, COLUNAS

Clínica: Animal Medical Hospital

Campos de responsabilidade da clínica solicitante do serviço de telerradiologia.

### **EXAME RADIOGRÁFICO DE TELERRADIOLOGIA**

**Região: TÓRAX e COLUNA TORACOLOMBAR**

**Projeções radiográficas: Laterolaterais (decúbitos direito e esquerdo) e ventrodorsal**

**Laudo Radiográfico:**

- Abaulamento da silhueta cardíaca em região de arco aórtico, associado a alargamento mediastinal cranial discreto.
- Campos pulmonares apresentando sutil opacificação intersticial difusa não estruturada.
- Desvio dorsal do trajeto traqueal cranial à silhueta cardíaca.
- Cúpula e cruras diafragmáticas íntegras.
- Espaço pleural preservado.
- Mineralização das cartilagens costais e gradil costal.
- Espondiloses ventrais em diferentes graus em T3 a T6, T7-8, T9-L2
- Espondiloses laterais em L3-4, L4-5 e L6-7.
- Redução dos espaços intervertebrais em T9-10, T10-11 e acentuadamente em T11-12.
- Em periferia da imagem nota-se sinais de artrose em articulações coxofemorais e escápulo-umerais.
- Massa de tecidos moles em face lateral esquerda da parede abdominal caudal medindo cerca de 6,4 cm de comprimento

**Impressão diagnóstica:**

- **Alargamento mediastinal e abaulamento em região de arco aórtico, associados ao desvio traqueal podem indicar massa mediastinal cranial, como linfonodomegalia ou neoformação de base cardíaca. Como diferenciais considerar aneurisma e redundância aórtica senil.**
- **Opacificação pulmonar tem nos diferenciais pneumopatias, e pode sofrer influência da senescência.**
- **Massa em região de flanco esquerdo a esclarecer, inclui neoformação e abscessos nos diferenciais.**
- **Alterações degenerativas em coluna vertebral e articulações dos ombros e coxofemorais. Reduções de espaços intervertebrais podem indicar discopatias e hérnias de disco.**
- **Ecocardiografia é indicada para avaliação cardiológica morfofuncional, bem como controle radiográfico ou tomografia da região mediastinal cranial.**
- **Citologia para investigação da massa em flanco.**
- **Tomografia computadorizada da coluna vertebral pode ser indicada para avaliação discal e de acometimento medular.**

*Os laudos de Telerradiologia são baseados nas imagens radiográficas recebidas.*

*A Laudosvet não tem responsabilidade sobre os posicionamentos e qualidade técnica destas imagens.*

*O valor preditivo de qualquer exame de imagem depende da análise conjunta de dados clínicos e demais exames do paciente pelo médico veterinário responsável.*

No OS: **2301110919232789**

Data: **11/01/2023**

Paciente: **WHISK**

Raça: **COCKER**

Espécie: **Canina**


Data de nasc.: **015 ANOS**

Médico: **JOICE RODRIGUES**

Responsável: **SIMONE MONTEIRO DA SILVA** Exame: **TORAX,COLUNAS**

Clínica: **Animal Medical Hospital**

Campos de responsabilidade da clínica solicitante do serviço de telerradiologia.



Este laudo foi assinado eletronicamente por **Patricia Russano Cuyumjian Gaillard** (CRMV SP-12625) em  
11/01/2023 às 10:13:21 (horário de Brasília) na plataforma Dr. Nuvem.

*Os laudos de Telerradiologia são baseados nas imagens radiográficas recebidas.*

*A Laudosvet não tem responsabilidade sobre os posicionamentos e qualidade técnica destas imagens.*

*O valor preditivo de qualquer exame de imagem depende da análise conjunta de dados clínicos e demais exames do paciente pelo médico veterinário responsável.*

No OS: **2301110919232789**

Data: **11/01/2023**

Paciente: **WHISK**

Raça: **COCKER**

Espécie: **Canina**

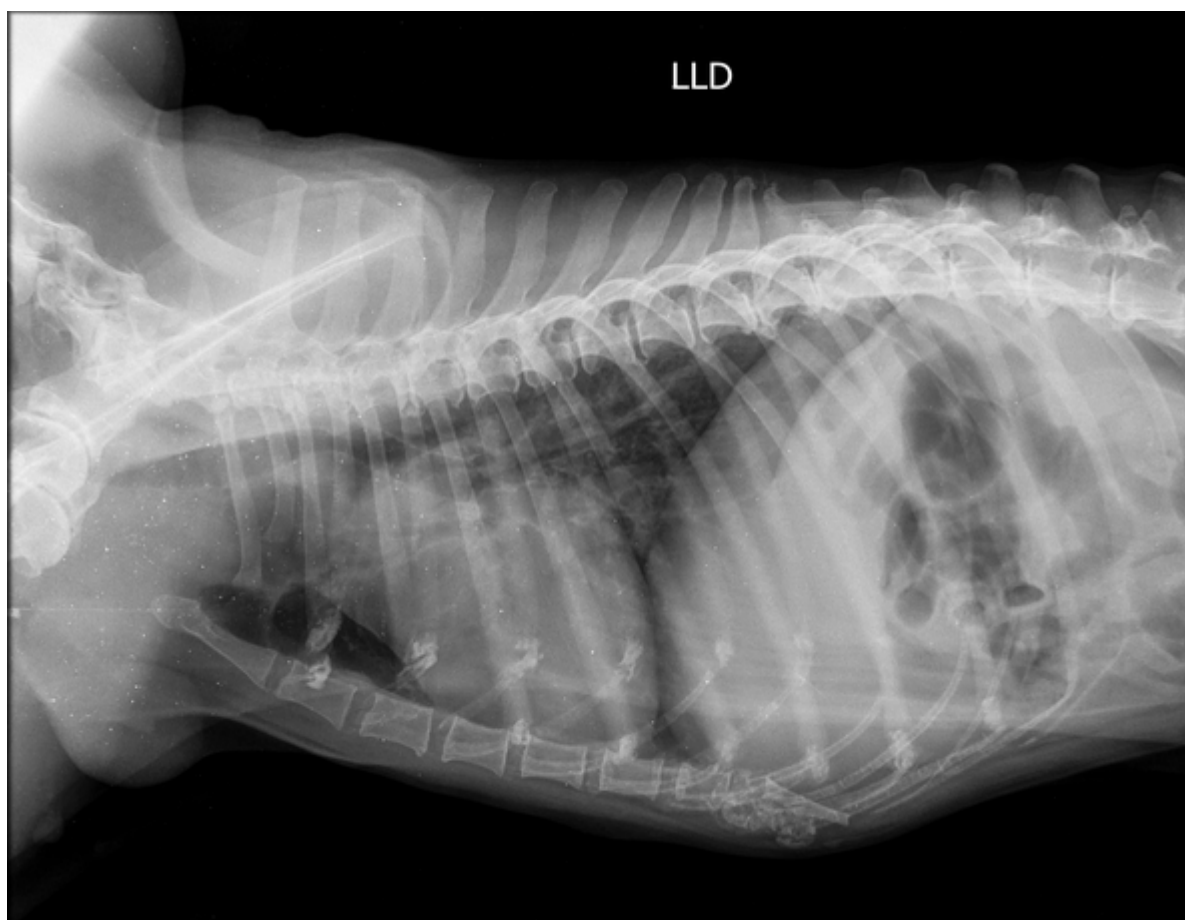
Data de nasc.: **015 ANOS**

Médico: **JOICE RODRIGUES**

Responsável: **SIMONE MONTEIRO DA SILVA** Exame: **TORAX,COLUNAS**

Clínica: **Animal Medical Hospital**

Campos de responsabilidade da clínica solicitante do serviço de telerradiologia.



*Os laudos de Telerradiologia são baseados nas imagens radiográficas recebidas.*

*A Laudosvet não tem responsabilidade sobre os posicionamentos e qualidade técnica destas imagens.*

*O valor preditivo de qualquer exame de imagem depende da análise conjunta de dados clínicos e demais exames do paciente pelo médico veterinário responsável.*

No OS: **2301110919232789**

Data: **11/01/2023**

Paciente: **WHISK**

Raça: **COCKER**

Espécie: **Canina**

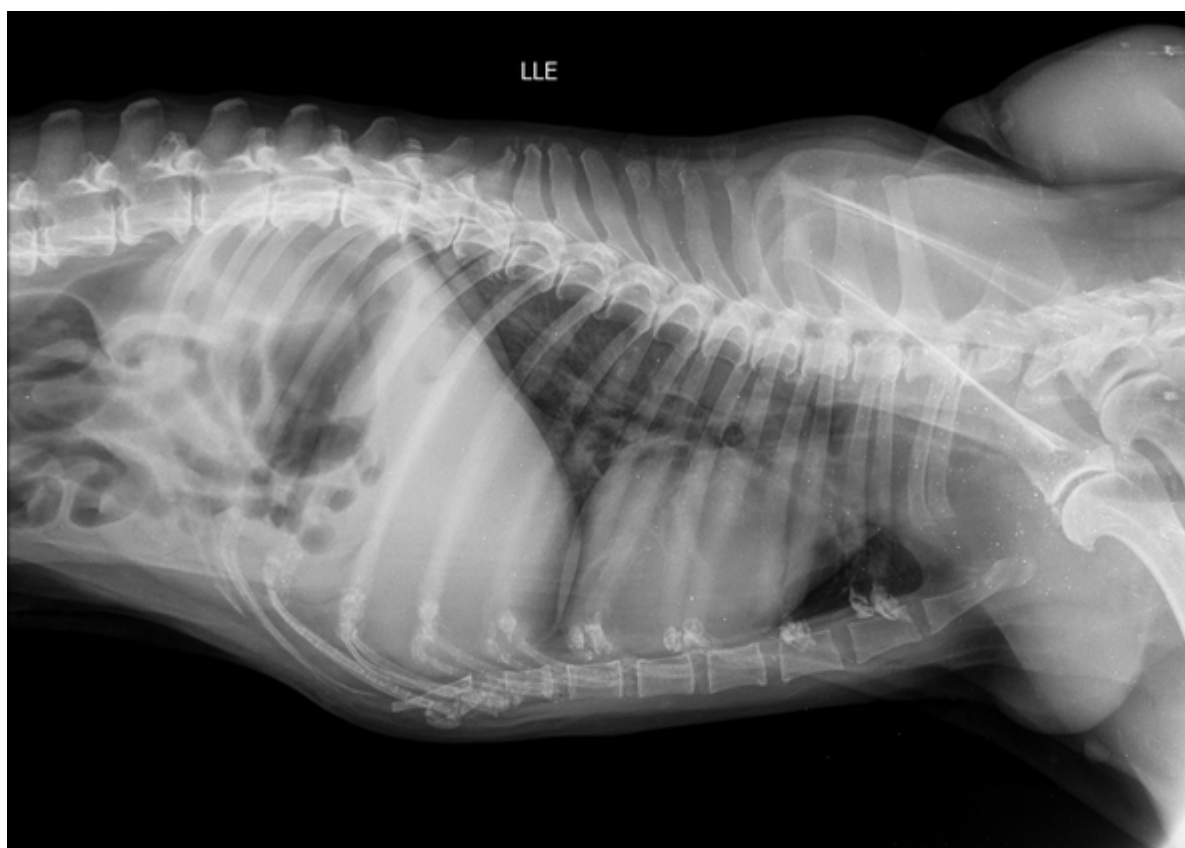
Data de nasc.: **015 ANOS**

Médico: **JOICE RODRIGUES**

Responsável: **SIMONE MONTEIRO DA SILVA** Exame: **TORAX,COLUNAS**

Clínica: **Animal Medical Hospital**

Campos de responsabilidade da clínica solicitante do serviço de telerradiologia.



*Os laudos de Telerradiologia são baseados nas imagens radiográficas recebidas.*

*A Laudosvet não tem responsabilidade sobre os posicionamentos e qualidade técnica destas imagens.*

*O valor preditivo de qualquer exame de imagem depende da análise conjunta de dados clínicos e demais exames do paciente pelo médico veterinário responsável.*

No OS: **2301110919232789**

Data: **11/01/2023**

Paciente: **WHISK**

Raça: **COCKER**

Espécie: **Canina**

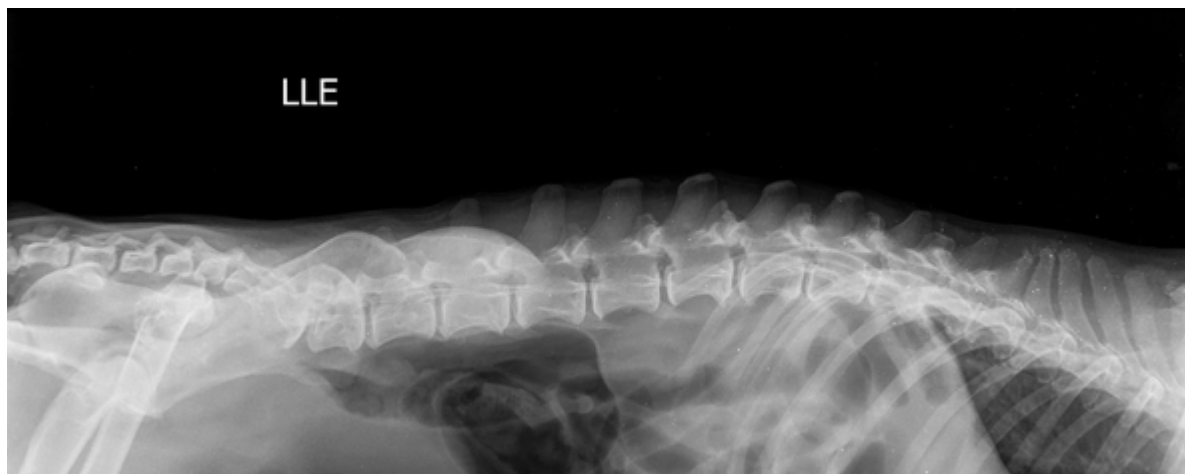Data de nasc.: **015 ANOS**

Médico: **JOICE RODRIGUES**

Responsável: **SIMONE MONTEIRO DA SILVA** Exame: **TORAX,COLUNAS**

Clínica: **Animal Medical Hospital**

Campos de responsabilidade da clínica solicitante do serviço de telerradiologia.



*Os laudos de Telerradiologia são baseados nas imagens radiográficas recebidas.*

*A Laudosvet não tem responsabilidade sobre os posicionamentos e qualidade técnica destas imagens.*

*O valor preditivo de qualquer exame de imagem depende da análise conjunta de dados clínicos e demais exames do paciente pelo médico veterinário responsável.*

No OS: **2301110919232789**

Data: **11/01/2023**

Paciente: **WHISK**

Raça: **COCKER**

Espécie: **Canina**

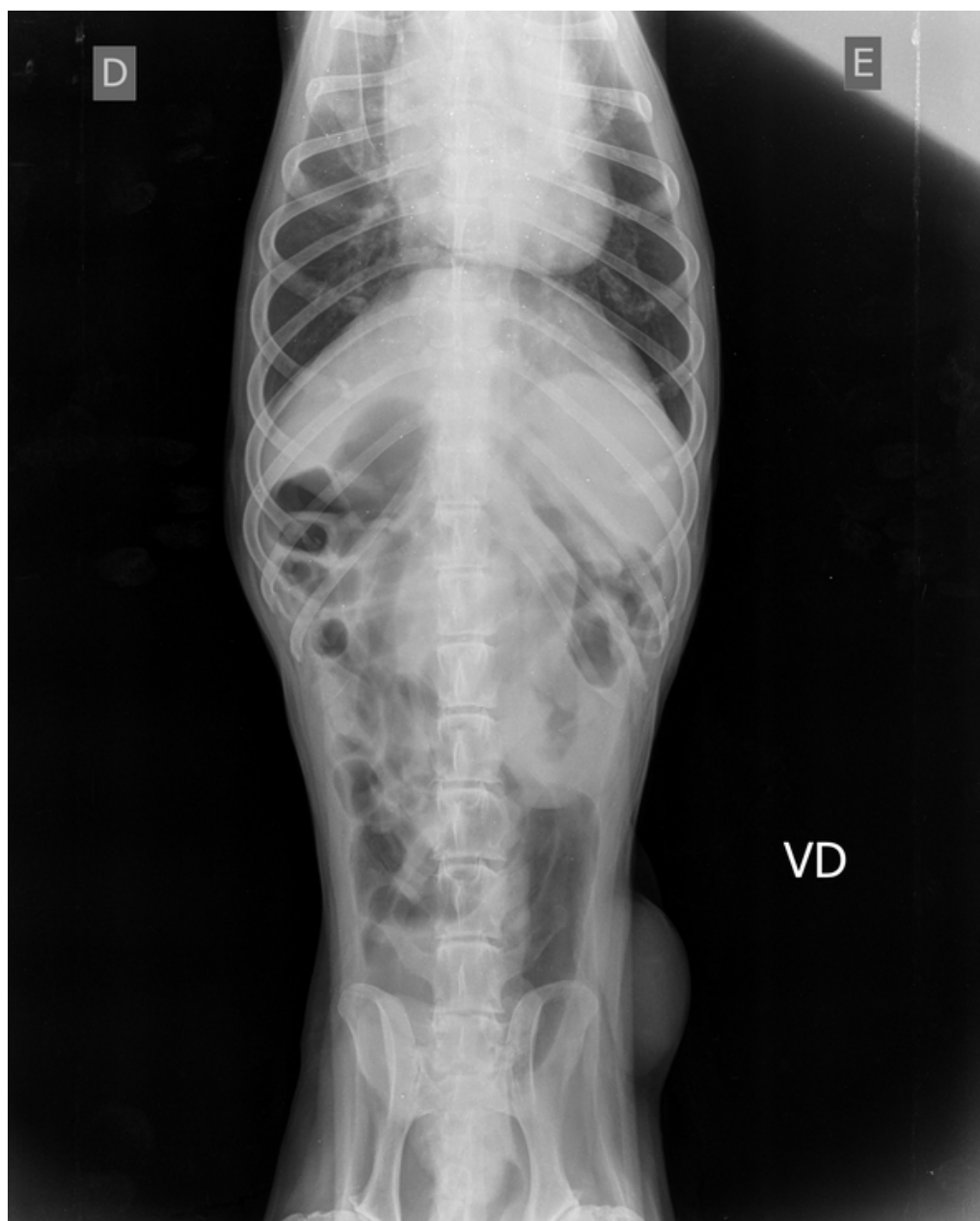Data de nasc.: **015 ANOS**

Médico: **JOICE RODRIGUES**

Responsável: **SIMONE MONTEIRO DA SILVA** Exame: **TORAX,COLUNAS**

Clínica: **Animal Medical Hospital**

Campos de responsabilidade da clínica solicitante do serviço de telerradiologia.



*Os laudos de Telerradiologia são baseados nas imagens radiográficas recebidas.*

*A Laudosvet não tem responsabilidade sobre os posicionamentos e qualidade técnica destas imagens.*

*O valor preditivo de qualquer exame de imagem depende da análise conjunta de dados clínicos e demais exames do paciente pelo médico veterinário responsável.*

No OS: **2301110919232789**

Data: **11/01/2023**

Paciente: **WHISK**

Raça: **COCKER**

Espécie: **Canina**

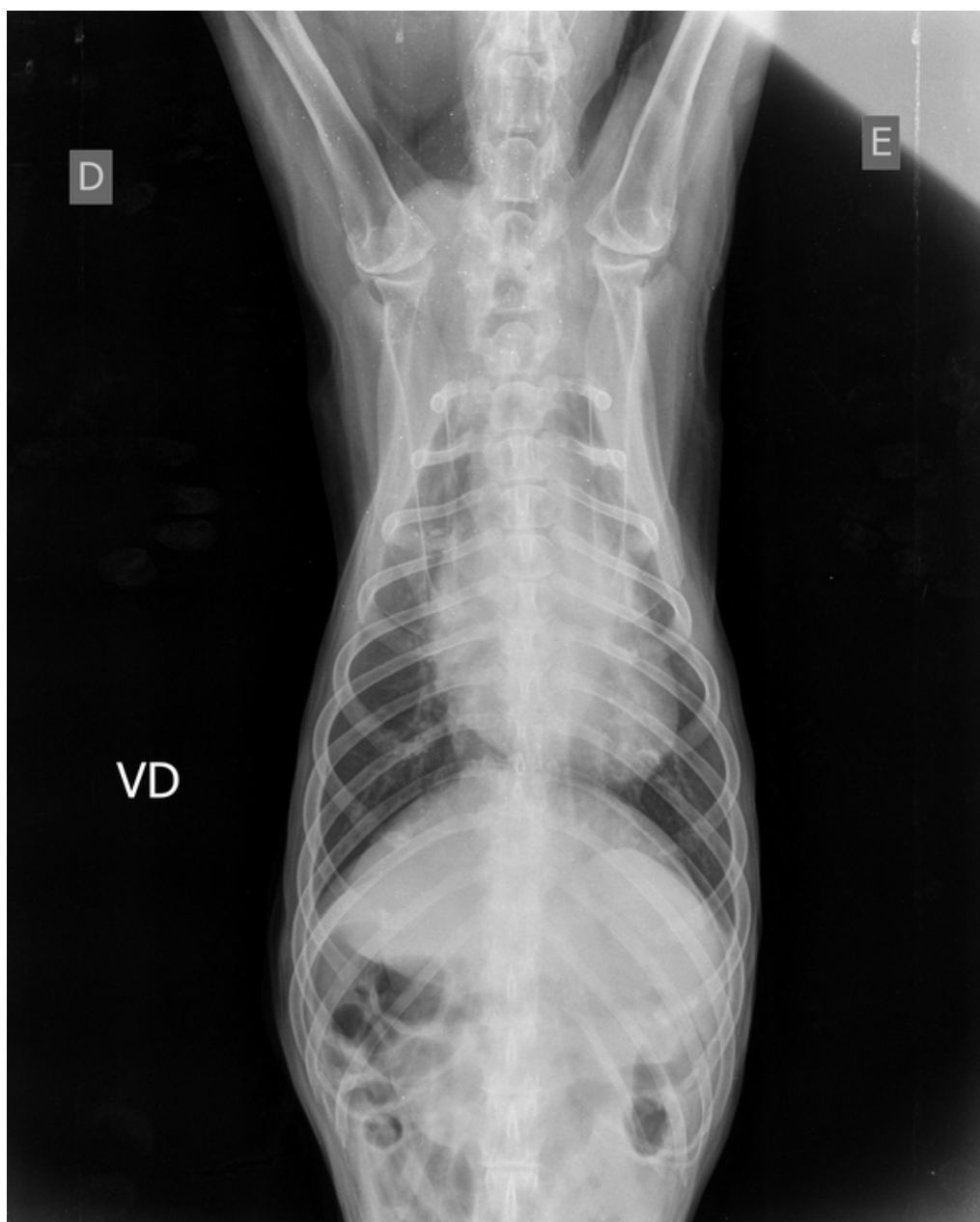Data de nasc.: **015 ANOS**

Médico: **JOICE RODRIGUES**

Responsável: **SIMONE MONTEIRO DA SILVA** Exame: **TORAX,COLUNAS**

Clínica: **Animal Medical Hospital**

Campos de responsabilidade da clínica solicitante do serviço de telerradiologia.



*Os laudos de Telerradiologia são baseados nas imagens radiográficas recebidas.*

*A Laudosvet não tem responsabilidade sobre os posicionamentos e qualidade técnica destas imagens.*

*O valor preditivo de qualquer exame de imagem depende da análise conjunta de dados clínicos e demais exames do paciente pelo médico veterinário responsável.*