



HOSPITAL VETERINÁRIO DA ANCLIVEPA-SP

DATA: 12/01/2023

PACIENTE: LIBERDADE /STHEPHANY (501877)

RELATÓRIO ULTRASSONOGRÁFICO

Bexiga: em topografia habitual, com moderada distensão, conteúdo anecoico, paredes normoespessas regulares, uretra caudal mantida.

Rins e Ureteres: RE 4,67cm / RD 5,12cm. Ambos com parênquima homogêneo hiperecoico, com contornos definidos, leve perda da distinção e da proporção cortico medular, sistema pielocalicial discretamente dilatado em ambos, ausência de mineralizações. Ureter não caracterizado.

Baço: em topografia habitual, dimensões mantidas, parênquima homogêneo normoecóico, vasos preservados.

Fígado: lobos hepáticos com volume mantido, parênquima homogêneo hiperecoico com atenuação feixes, bordos arredondados regulares. Diafragma mantido. Grandes vasos preservados. **Vesícula biliar:** em topografia habitual com distensão pequena por conteúdo anecoico, paredes normoespessas. Ductos intra-hepáticos não caracterizados. Ducto biliar comum caracterizado dilatado.

Sistema gastrointestinal:

Estômago: em topografia habitual, distendido por pequeno conteúdo gasoso, paredes normoespessas e regulares, motilidade e estratificação mantida. Pâncreas: não caracterizado.

Alças Intestinais: segmentos intestinais passíveis de avaliação com parâmetros ultrassonográficos preservados.

Corpo uterino caracterizado: mensurado em 0,49cm sem acúmulo de conteúdo. Ovários e cornos uterinos não caracterizados.

Observações:

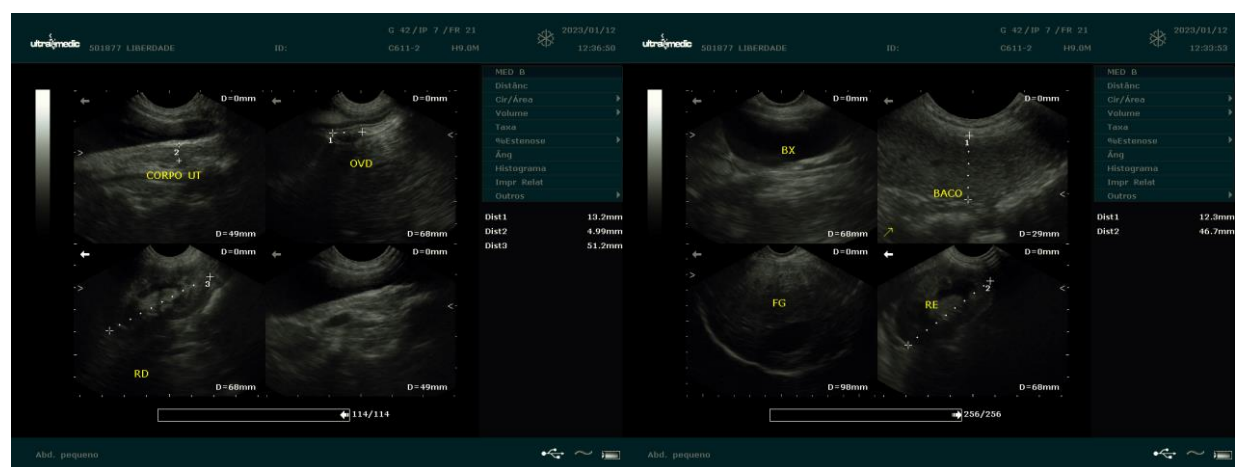
Ausência de líquido livre.

linfonodos mesentéricos reativos.


Dra. PAULA NOGUEIRA CUNHA
MV CLINICA GERAL - APERFEIÇOAMENTO ULTRASSONOGRAFIA
CRMV 13618-SP
CPF 122.038.818-10

IMPRESSÃO ULTRASSONOGRÁFICA:

Nefropatia bilateral a esclarecer
 Linfonodos mesentéricos reativos.
 Hepatopatia infiltrativa difusa – adiposa ou esteroideal.



Dra. PAULA NOGUEIRA CUNHA
 MV CLINICA GERAL - APERFEIÇOAMENTO ULTRA-SONOGRAFIA
 CRMV 13618-SP
 CPF 122.038.818-10