



HOSPITAL VETERINÁRIO DA ANCLIVEPA-SP

DATA: 03/01/2023

PACIENTE: TUTI / SANDRA (498314)

RELATÓRIO ULTRASONOGRÁFICO

Bexiga: moderada distensão, conteúdo anecoico sem debris, paredes normoespessas, estratificação mantida, trígono mantido. Uretra caudal não caracterizada.

Rins e Ureteres: em topografia habitual (RD 3,47cm / RE 3,49cm), rim esquerdo com parênquima homogêneo hiperecoico com desproporção e perda da distinção cortico medular – há espessamento da cortical, sistema pielocalicial discretamente dilatado. Ureteres não caracterizados. Rim direito com parâmetros preservados, porém possui micro litíases em recesso renais.

Baço: em topografia habitual com dimensões mantidas (1,20cm) com parênquima homogêneo normoecóico, vasos preservados.

Fígado: parênquima homogêneo normoecóico, volume mantido, bordos regulares. Diafragma mantido, vasos preservados. **Vesícula biliar:** distendida por conteúdo anecoico com sedimentos hiperecóticos flutuantes, paredes preservadas, ducto comum não caracterizado.

Sistema gastrointestinal:

Estômago: em topografia habitual, distendido por conteúdo gasoso, paredes normoespessas regulares com estratificação e motilidade mantida.

Pâncreas: não caracterizado.

Alças Intestinais: segmentos duodenais e jejunais em topografia habitual e segmentos de colón deslocados para o aumento de volume inguinal, sem conteúdo luminal, motilidade mantida.

Observações:

Ausência de líquido livre

Linfonodos não caracterizados.

Aumento de volume na região perianal esquerda – glândula anal com aspecto heterogêneo solido com ecogenicidade mista mensurada em torno de 3,9cm x 3,0cm

Aumento de volume inguinal esquerdo – segmentos intestinais alojados em subcutâneo, alças sem conteúdo luminal com motilidade


Dra. PAULA NOGUEIRA CUNHA
MV CLINICA GERAL - APERFEIÇOAMENTO ULTRA-SONOGRAFIA
CRMV 13618-SP
CPF 122.038.818-10

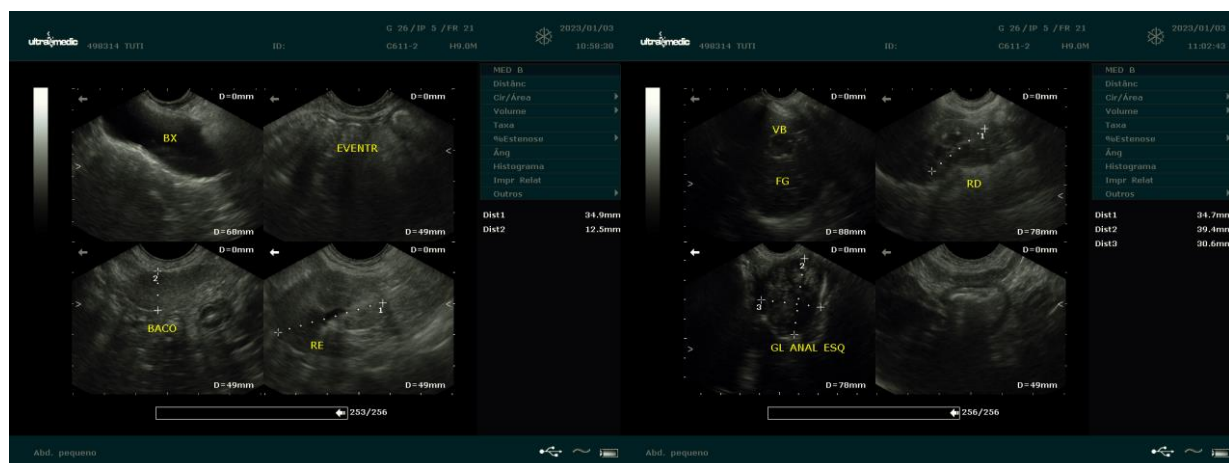
IMPRESSÃO ULTRASSONOGRÁFICA:

Nefropatia unilateral esquerda – espessamento de cortical e discreta dilatação de pelve – pielonefrite?? DRC?? Micro litíases em rim direito.

Micro colélitos em vesícula biliar

Eventração em região inguinal esquerda.

Glândula perianal esquerda com alteração morfológica - considerar neoplasia.




Dra. PAULA NOGUEIRA CUNHA
MV CLINICA GERAL - APERFEIÇOAMENTO ULTRA-SONOGRAFIA
CRMV 13618-SP
CPF 122.038.818-10