



# HOSPITAL VETERINÁRIO DA ANCLIVEPA-SP

DATA: 10/01/2023

PACIENTE: LEON /STEFANNY (496410)

## RELATÓRIO ULTRASONOGRÁFICO

### RELATÓRIO ULTRASONOGRÁFICO

**Bexiga:** em topografia habitual, com extrema distensão, volume em torno de 57,90ml, conteúdo hipoeecóico com grande quantidade de debris celulares em suspensão, paredes normoespessas regulares, uretra caudal dilatada (0,43cm) com sedimentos em trajeto.

**Rins e Ureteres:** RE 3,70cm / RD 3,74cm. Rins com parênquima homogêneo hiperecoico, contornos definidos, distinção e proporção cortico medular preservada, sistema pielocalicial preservada, ausência se mineralização em recessos renais. Ureter não caracterizado.

**Baço:** em topografia habitual, dimensões mantidas, parênquima homogêneo normoeecóico, contornos definidos, vasos preservados.

**Fígado:** lobos hepáticos com volume mantido, parênquima homogêneo hiperecoico sem atenuação de feixes, bordos afilados regulares. Diafragma mantido. Grandes vasos preservados. **Vesícula biliar:** em topografia habitual com distensão por conteúdo anecoico, paredes normoespessas. Ductos intra-hepáticos não caracterizados. Ducto biliar comum não caracterizado.

### Sistema gastrointestinal:

**Estômago:** em topografia habitual distendido por pequena quantidade de conteúdo gasoso. Motilidade, estratificação e paredes mantidas. Pâncreas: não caracterizado.

**Alças Intestinais:** todos os segmentos intestinais apresentam espessamento da camada mucosa, sem conteúdo luminal motilidade preservada

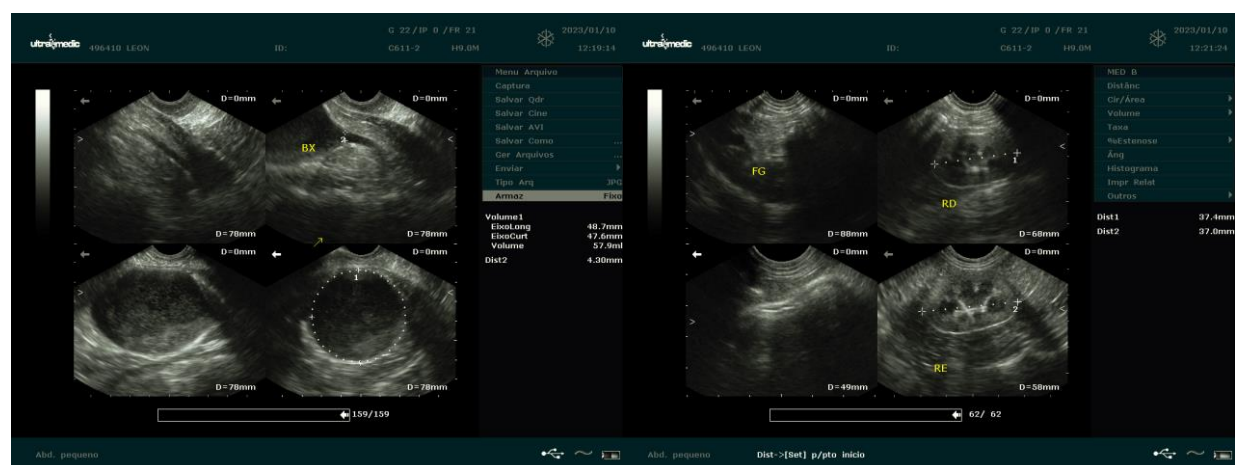
### Observações:

Ausência de líquido livre.

  
Dra. PAULA NOGUEIRA CUNHA  
MV CLINICA GERAL - APERFEIÇOAMENTO ULTRASONOGRAFIA  
CRMV 136188SP  
CPF 122.038.818-10

## IMPRESSÃO ULTRASSONOGRÁFICA:

Obstrução uretral – bexiga com repleção extrema associada a grande quantidade de debris celulares  
Hepatopatia e nefropatia infiltrativa adiposa.



*Dra. PAULA NOGUEIRA CUNHA*  
MV CLINICA GERAL - APERFEIÇOAMENTO ULTRASSONOGRAFIA  
CRMV 13618-SP  
CPF 122.038.818-10