



HOSPITAL VETERINÁRIO DA ANCLIVEPA-SP

DATA: 20/12/2022

PACIENTE: ALGODAO / SILVIA (486932)

RELATÓRIO ULTRASSONOGRÁFICO

Bexiga: em topografia habitual, distensão moderada, conteúdo anecoico com debris e sedimentos filamentosos em suspensão, paredes preservadas, uretra caudal mantida.

Rins e Uteres: RD 4,71cm / RE 3,63cm, parênquima grosseiro tendendo a hiperecoico, distinção e proporção cortico medular mantida, sistema pielocalicial preservado. Ausência de mineralizações .

Baço: em topografia habitual, com dimensões aumentadas (1,0cm) parênquima homogêneo normoecóico, vasos preservados.

Fígado: Topografia habitual, lobos hepáticos volume mantido, parênquima homogêneo normoecóico, bordos arredondados, regulares. Diafragma preservado. Vasos preservados. Ductos intra-hepáticos não caracterizados. Vesícula biliar: repleção adequada, preenchida por conteúdo anecoico com sedimentos ecogênicos acumulados em parede dorsal, paredes normoespessas regulares. Ducto biliar não caracterizado.

Sistema gastrointestinal:

Estômago: Topografia habitual, contraído sem conteúdo, paredes normoespessas regulares, estratificação mantida, motilidade. Píloro não caracterizado.

Pâncreas: não caracterizado

Alças Intestinais: segmentos intestinais com parâmetros ultrassonográficos preservados.

Testículo direito em topografia habitual com parâmetros preservados. Testículo esquerdo ectópico – localizado abaixo do subcutâneo da parede abdominal lateral esquerda na região dorso caudal, mensurado em torno de 1,0cm x 0,70cm.

Observações:

Ausência de líquido livre

Linfonodos mesentéricos reativos


Dra. PAULA NOGUEIRA CUNHA
MV CLINICA GERAL - APERFEIÇOAMENTO ULTRA-SONOGRAFIA
CRMV 136188SP
CPF 122.038.818-10

IMPRESSÃO SONOGRÁFICA:

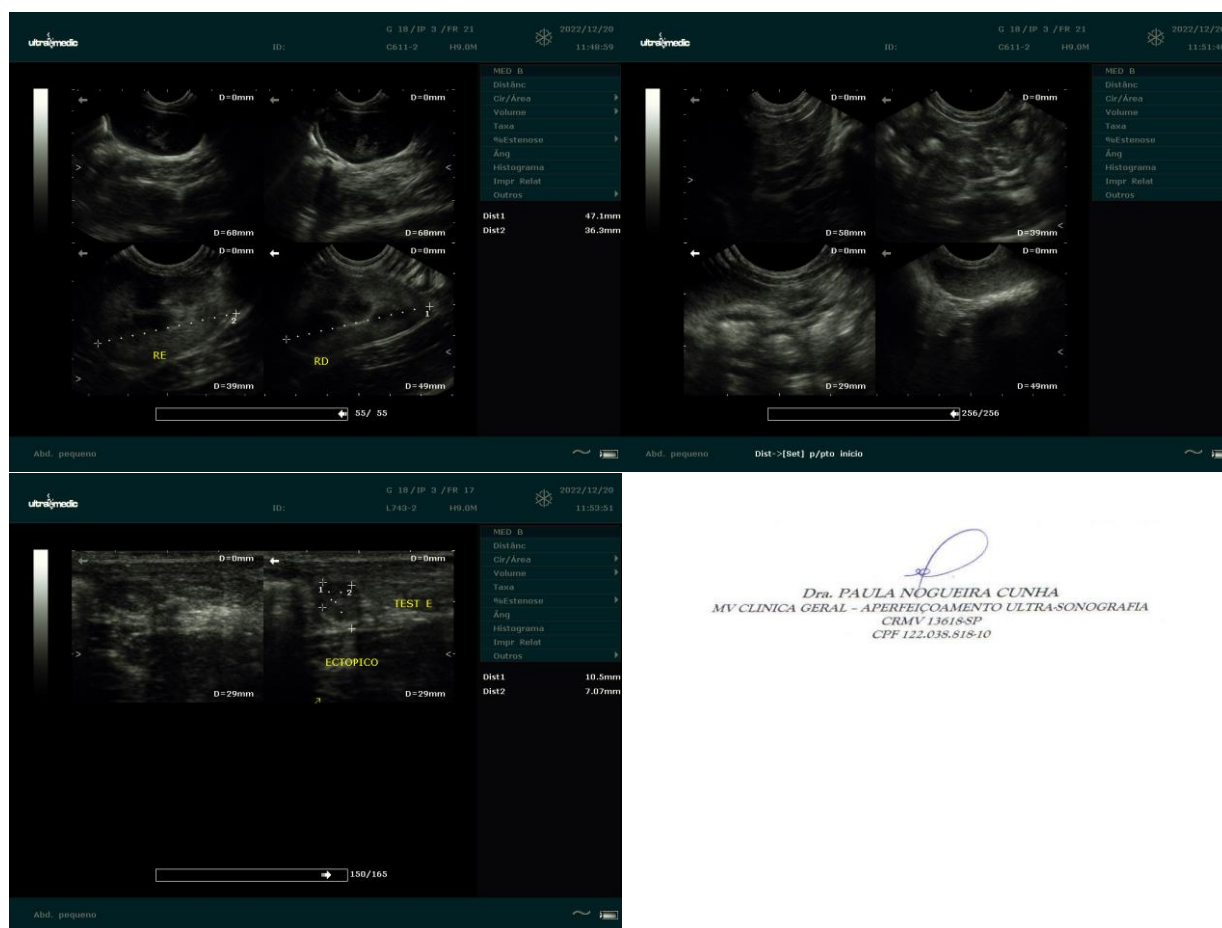
Nefropatia – rins com alteração morfológica moderada – a esclarecer

Testículo esquerdo ectópico - região de subcutâneo localizado na lateral da parede abdominal – dorso caudal – indicado palpação leve por possuir pequeno tamanho e grande mobilidade.

Leve esplenomegalia

Linfoadenomegalia leve – mesentéricos reativos.

Sedimento em bexiga – celularidade – muco/ sangue??



Dra. PAULA NOGUEIRA CUNHA
MV CLINICA GERAL - APERFEIÇOAMENTO ULTRASONOGRAFIA
CRMV 13618-SP
CPF 122.038.818-10