



Nº OS: 5558

NOME DO ANIMAL: MEG

EXAME: COL CERVICAL 2INC CÃO -8Kg

MÉDICO VETERINÁRIO SOLICITANTE: NATHALIA M.

CLÍNICA: A&T(CLINICA VET IPAVAL)

DATA DO EXAME: 31/01/2023 15:21:27

IDADE: 7 ano(s), 0 mes(es), 30 dia(s)

RAÇA: srd

ESPÉCIE: Canine species

SEXO: Fêmea

RESPONSÁVEL: FERNANDO

EXAME RADIOGRÁFICO DE TELERRADIOLOGIA

REGIÕES: Tórax e região cervical

INCIDÊNCIAS: Laterais (decúbitos direito e esquerdo) e ventrodorsal

ACHADOS RADIOGRÁFICOS:

- Presença de estrutura filiforme, pontiaguda, radiopaca, medindo cerca de 4cm em topografia de orofaringe em sentido ao trajeto esofágico até o presente momento - corpo estranho radiopaco (agulha).
- Palato mole e epiglote sem alterações radiográficas.
- Aparelho hióide e cartilagens laríngeas sem alterações radiográficas.
- Topografia de trajeto esofágico cervical sem alterações radiográficas.
- Porção cervical de traqueia apresentando calibre e trajeto sem alterações radiográficas.
- Silhueta cardíaca sem alterações radiográficas.
- Opacificação em campos pulmonares de aspecto difuso e padrão misto intersticial e bronquial (dilatação, espessamento e mineralização de paredes brônquicas) – imagens radiográficas sugestivas de senescência, correlacionar com aspectos clínicos do animal.
- Não há evidências radiográficas de nódulos metastáticos em parênquima pulmonar, porém a não visualização não descarta totalmente a possibilidade de ocorrência, pequenos nódulos menores que 0,3cm podem não ser visíveis.
- Veia cava caudal, artéria aorta e vasos pulmonares dentro dos limites da normalidade.
- Região mediastinal, silhueta diafragmática e espaço pleural sem alterações dignas de nota.
- Segmento vertebral torácico e arco costal preservados.
- Cavidade gástrica em topografia habitual, preenchida por conteúdo gasoso e heterogêneo (fisiológico).
- Nada mais digno de nota na região em estudo, nesta(s) incidência(s).

Imagens radiográficas obtidas digitalmente e enviadas ao avaliador por meio eletrônico.

Thabata Bayerl Nunes

Este laudo foi assinado eletronicamente por **Thabata Nunes** (CRMV SP-30255) em 01/02/2023 às 08:25:17 (horário de Brasília) na plataforma Dr. TIS.



Nº OS: 5558

NOME DO ANIMAL: MEG

EXAME: COL CERVICAL 2INC CÃO -8Kg

MÉDICO VETERINÁRIO SOLICITANTE: NATHALIA M.

CLÍNICA: A&T(CLINICA VET IPAUA)

DATA DO EXAME: 31/01/2023 15:21:27

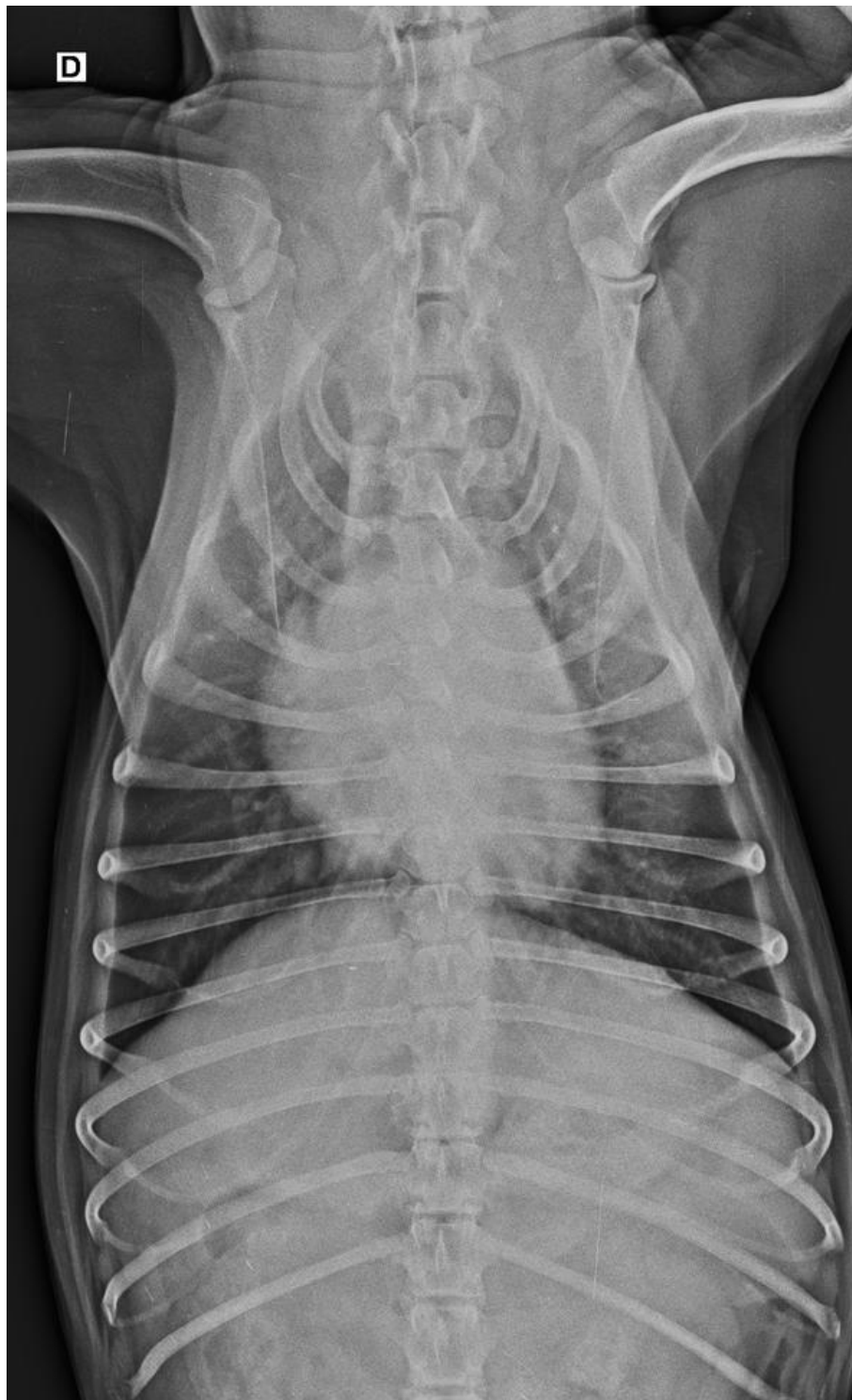IDADE: 7 ano(s), 0 mes(es), 30 dia(s)

RAÇA: srd

ESPÉCIE: Canine species

SEXO: Fêmea

RESPONSÁVEL: FERNANDO





Nº OS: **5558**

NOME DO ANIMAL: **MEG**

EXAME: **COL CERVICAL 2INC CÃO -8Kg**

MÉDICO VETERINÁRIO SOLICITANTE: **NATHALIA M.**

CLÍNICA: **A&T(CLINICA VET IPAVA)**

DATA DO EXAME: **31/01/2023 15:21:27**

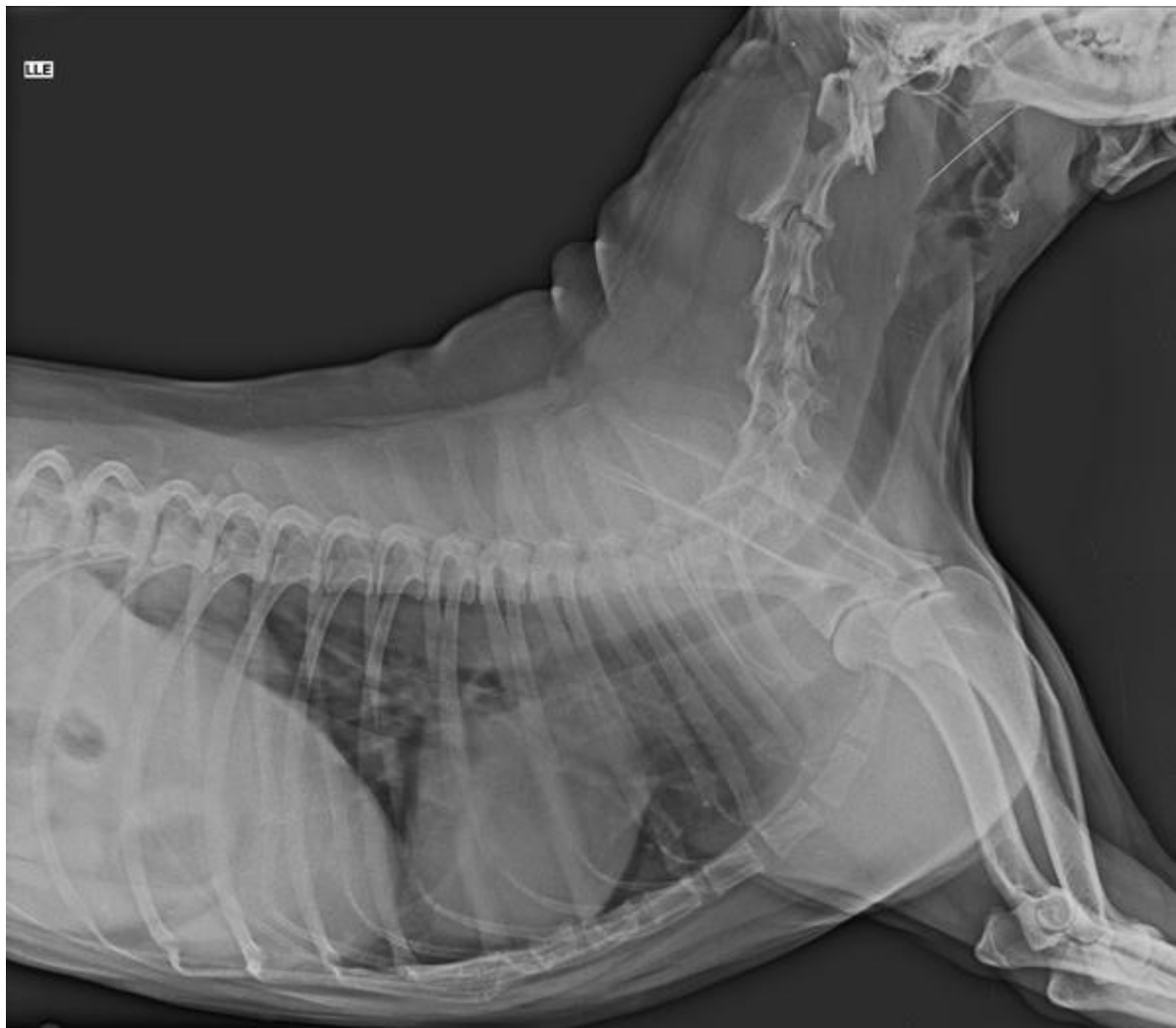
IDADE: **7 ano(s), 0 mes(es), 30 dia(s)**

RAÇA: **srd**

ESPÉCIE: **Canine species**

SEXO: **Fêmea**

RESPONSÁVEL: **FERNANDO**





Nº OS: 5558

NOME DO ANIMAL: MEG

EXAME: COL CERVICAL 2INC CÃO -8Kg

MÉDICO VETERINÁRIO SOLICITANTE: NATHALIA M.

CLÍNICA: A&T(CLINICA VET IPAVAL)

DATA DO EXAME: 31/01/2023 15:21:27

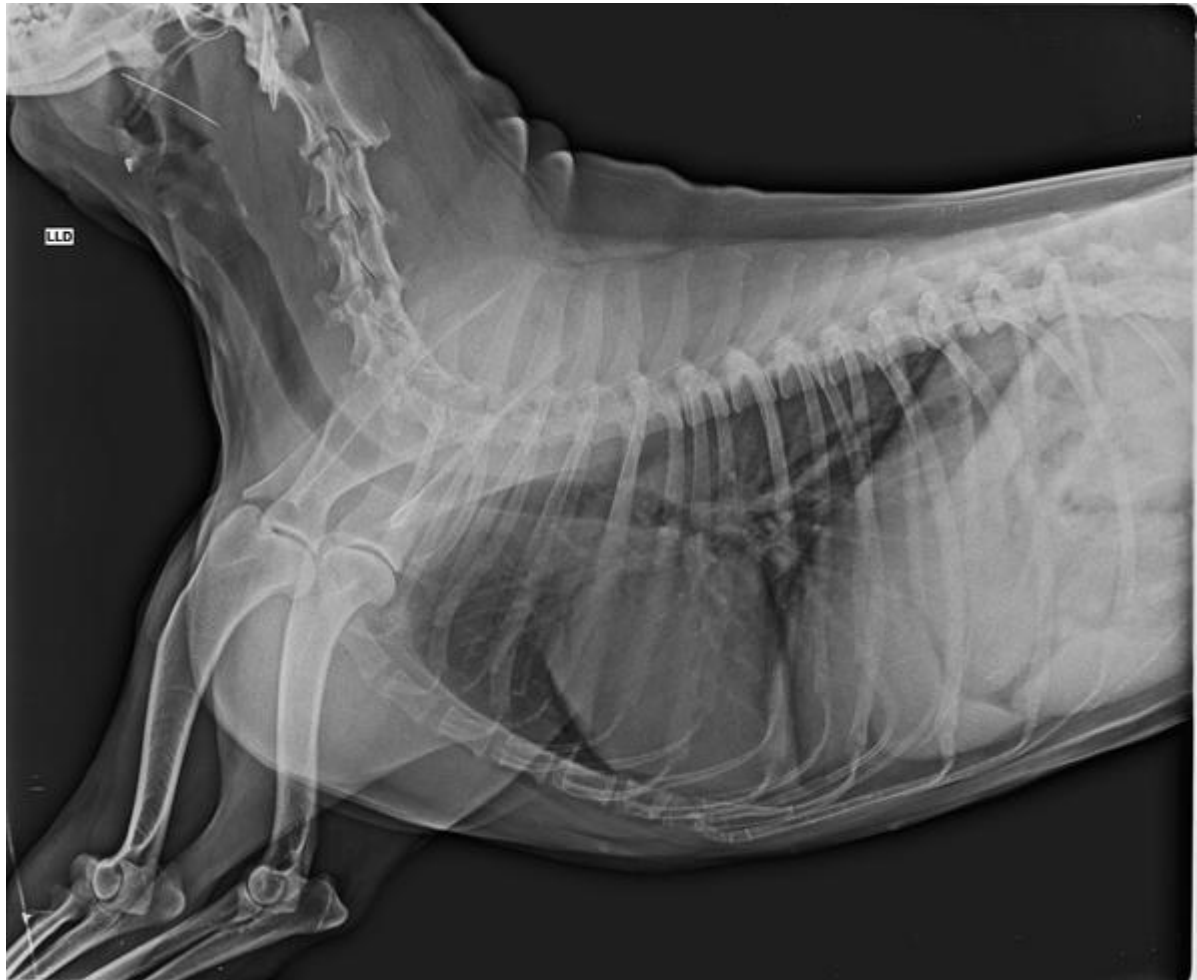IDADE: 7 ano(s), 0 mes(es), 30 dia(s)

RAÇA: srd

ESPÉCIE: Canine species

SEXO: Fêmea

RESPONSÁVEL: FERNANDO





Nº OS: **5558**

NOME DO ANIMAL: **MEG**

EXAME: **COL CERVICAL 2INC CÃO -8Kg**

MÉDICO VETERINÁRIO SOLICITANTE: **NATHALIA M.**

CLÍNICA: **A&T(CLINICA VET IPAVA)**

DATA DO EXAME: **31/01/2023 15:21:27**

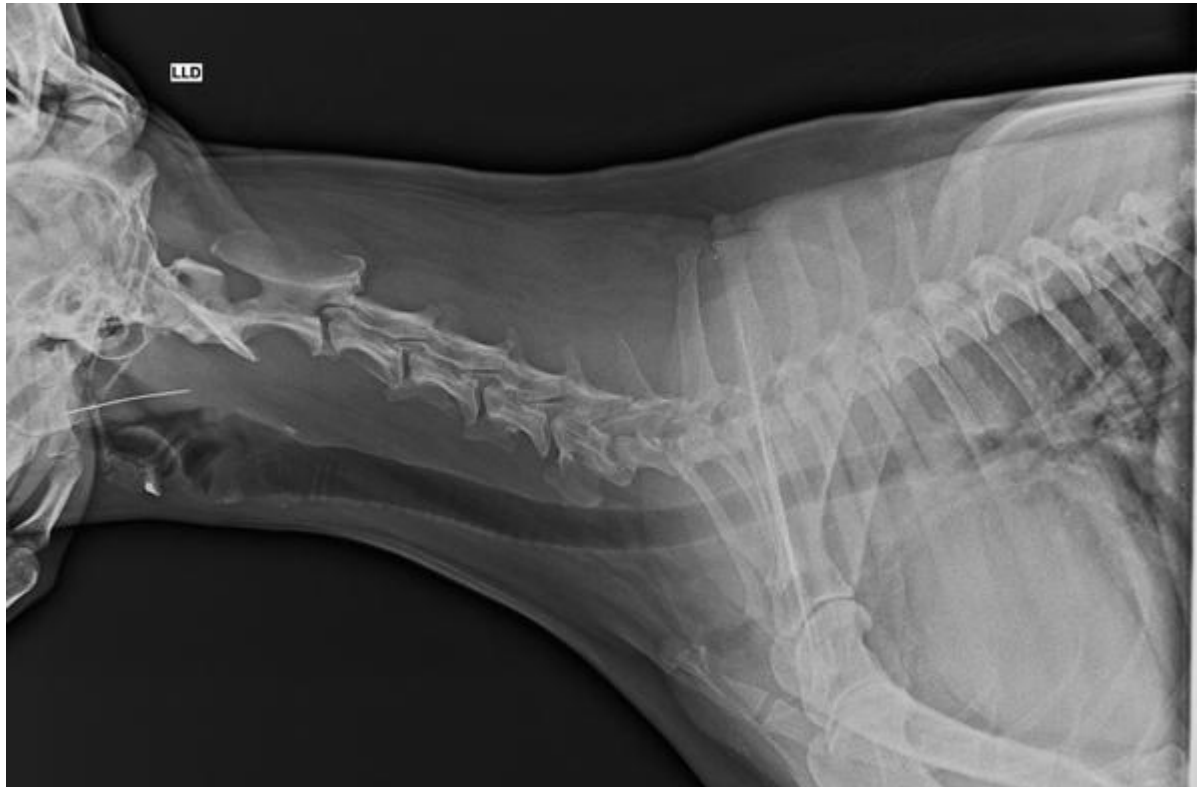
IDADE: **7 ano(s), 0 mes(es), 30 dia(s)**

RAÇA: **srd**

ESPÉCIE: **Canine species**

SEXO: **Fêmea**

RESPONSÁVEL: **FERNANDO**





Nº OS: **5558**

NOME DO ANIMAL: **MEG**

EXAME: **COL CERVICAL 2INC CÃO -8Kg**

MÉDICO VETERINÁRIO SOLICITANTE: **NATHALIA M.**

CLÍNICA: **A&T(CLINICA VET IPAVA)**

DATA DO EXAME: **31/01/2023 15:21:27**

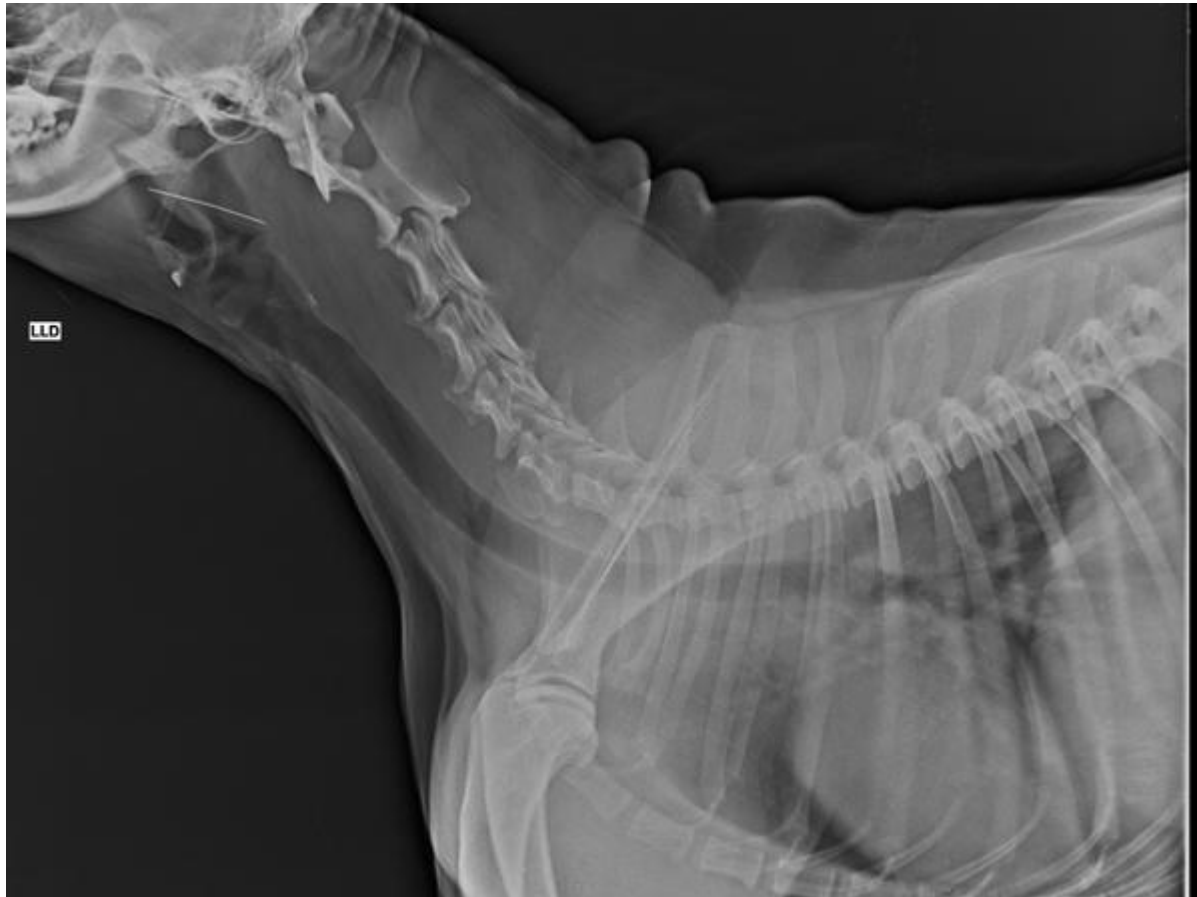IDADE: **7 ano(s), 0 mes(es), 30 dia(s)**

RAÇA: **srd**

ESPÉCIE: **Canine species**

SEXO: **Fêmea**

RESPONSÁVEL: **FERNANDO**





Nº OS: 5558

NOME DO ANIMAL: MEG

EXAME: COL CERVICAL 2INC CÃO -8Kg

MÉDICO VETERINÁRIO SOLICITANTE: NATHALIA M.

CLÍNICA: A&T(CLINICA VET IPAÇA)

DATA DO EXAME: 31/01/2023 15:21:27

IDADE: 7 ano(s), 0 mes(es), 30 dia(s)

RAÇA: srd

ESPÉCIE: Canine species

SEXO: Fêmea

RESPONSÁVEL: FERNANDO

