



# HOSPITAL VETERINÁRIO DA ANCLIVEPA-SP

DATA: 07/12/2022

PACIENTE: LULI / SILVANA (478065)

## **RELATÓRIO ULTRASSONOGRÁFICO**

**Bexiga:** em topografia habitual, distensão moderada, conteúdo anecoico sem debris sem sedimentos. Paredes normoespessas, regulares, uretra caudal mantida.

**Rins e Ureteres:** RE 3,27cm/ RD 2,95cm. Ambos com parênquima discretamente grosseiro com tendência a hiperecogenicidade, contornos definidos, distinção cortico medular mantida em ambos, proporção cortico medular discretamente aletrada no direito. Sistema pielocalicial mantido. Ureter preservado.

**Baço:** em topografia habitual com parênquima homogêneo normoecóico, dimensões mantidas, vasos preservados.

**Fígado:** lobos hepáticos com volume mantido, parênquima homogêneo normoecóico, bordos afilados regulares. Diafragma mantido. Grandes vasos não caracterizados. Vesícula biliar: em topografia habitual distendida por conteúdo anecoico, paredes normoespessas. Ductos intra-hepáticos não caracterizados. Ducto biliar comum não caracterizado.

### **Sistema gastrointestinal:**

**Estômago:** em topografia habitual distensão leve por conteúdo gasoso. Motilidade, estratificação e paredes mantidas.

**Pâncreas:** não caracterizado.

**Alças Intestinais:** segmentos intestinais com parâmetros ultrassonográficos preservados.

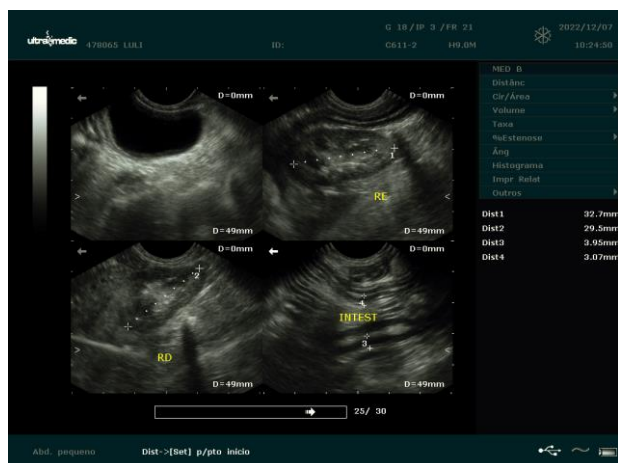
**Útero e ovários:** OSH

### **Observações:**

*Ausência de líquido livre.*

## IMPRESSÃO SONOGRÁFICA:

*Leve alteração da morfologia renal – DRC?? A investigar sugerido acompanhamento clinico, laboratorial e ultrassonográfico.*



*Dra. PAULA NOGUEIRA CUNHA*  
MV CLINICA GERAL - APERFEIÇOAMENTO ULTRA-SONOGRAFIA  
CRMV 13618-SP  
CPF 122.038.818-10