



HOSPITAL VETERINÁRIO DA ANCLIVEPA-SP

DATA: 02/03/2023

PACIENTE: HANY / SANDRA (474733)

RELATÓRIO ULTRASONOGRÁFICO

Bexiga: distensão moderada, conteúdo anecoico sem debris sem sedimentos, paredes normoespessas, estratificação mantida, trígono mantido. Uretra caudal preservada sem dilatação sem sinais de obstrução.

Rins e Ureteres: em topografia habitual (RD 3,85cm / RE 4,80cm) contornos definidos, parênquima homogêneo normoecóico, distinção e proporção cortico medular mantida, sistema pielocalicial preservado. Ureteres não caracterizados.

Baço: em topografia habitual dimensões preservadas, parênquima homogêneo normoecóico, vasos preservados.

Fígado: parênquima homogêneo hiperecoico sem atenuação de feixes, volume preservado, margens finas e regulares. Diafragma mantido. Vasos preservados. **Vesícula biliar:** distendida por conteúdo anecoico sem sedimentos. Ducto cístico não caracterizado.

Estômago: distendido por quantidade moderada de conteúdo líquido e partículas alimentares, paredes normoespessas com estratificação mantida. **Pâncreas:** não caracterizado. **Alças Intestinais:** segmentos intestinais passíveis de avaliação com paredes normoespessas, sem conteúdo luminal sem sinais de obstrução.

Observações:

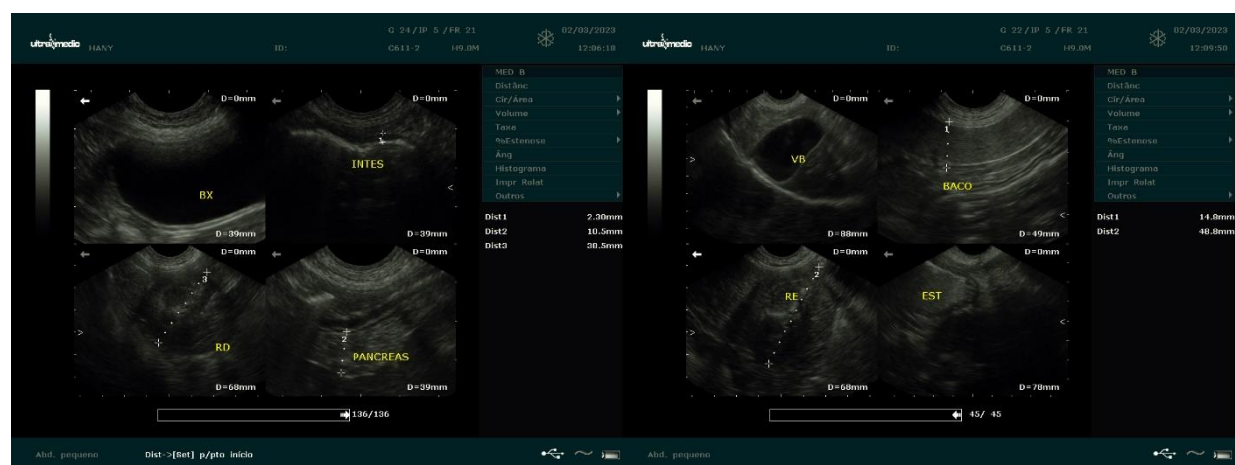
Ausência de líquido livre


Dra. PAULA NOGUEIRA CUNHA
MV CLÍNICA GERAL - APERFEIÇOAMENTO ULTRA-SONOGRÁFIA
CRMV 13618-SP
CPF 122.038.818-10

IMPRESSÃO SONOGRÁFICA:

Hepatopatia crônica a esclarecer

Conteúdo alimentar e líquido no estômago.



Dra. PAULA NOGUEIRA CUNHA
MV CLINICA GERAL - APERFEIÇOAMENTO ULTRA-SONOGRAFIA
CRMV 13618/SP
CPF 122.038.818-10