



# HOSPITAL VETERINÁRIO DA ANCLIVEPA-SP

DATA: 28/11/2022

PACIENTE: LANA / SUZANA (473043)

## RELATÓRIO ULTRASONOGRÁFICO

**Bexiga:** distensão moderada a grande, conteúdo anecóico sem debris, paredes normoespessas, estratificação preservada. Uretra caudal preservada.

**Rins e Ureteres:** RE 4,52cm / RD 5,71cm. Dimensões mantidas. Rins com parênquima homogêneo normoecóico, distinção e da proporção cortico medular mantida. Sistema pielocalicial mantido. Ureter preservado.

**Baço:** em topografia habitual com parênquima homogêneo normoecóico, contornos definidos, dimensões mantidas (1,78cm). Vasos preservados.

**Fígado:** lobos hepáticos homogêneos normoecóico, bordos regulares, volume mantido. Diafragma mantido. Grandes vasos preservados. **Vesícula biliar:** em topografia habitual distendida por conteúdo anecóico sem sedimentos, paredes normoespessas. Ductos intra-hepáticos não caracterizados. Ducto biliar comum não caracterizado.

### **Sistema gastrointestinal:**

**Estômago:** em topografia habitual distendido por conteúdo gasoso, paredes preservadas, estratificação mantida.

**Pâncreas:** não caracterizado.

**Alças Intestinais:** segmentos passíveis de avaliação preservados.

### **Observações:**

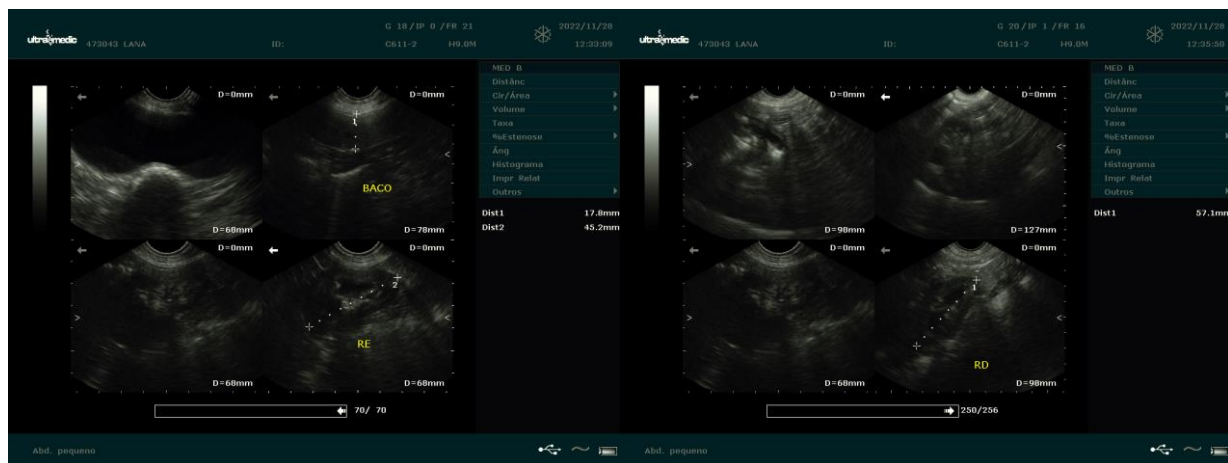
*Ausência de líquido livre*

*Linfonodos não caracterizados.*

  
Dra. PAULA NOGUEIRA CUNHA  
MV CLINICA GERAL - APERFEIÇOAMENTO ULTRA-SONOGRAFIA  
CRMV 13618-SP  
CPF 122.038.818-10

## IMPRESSÃO SONOGRÁFICA:

*Varredura abdominal com parâmetros ultrassonográficos preservados.*



  
Dra. PAULA NOGUEIRA CUNHA  
MV CLINICA GERAL - APERFEIÇOAMENTO ULTRA-SONOGRAFIA  
CRMV 13618SP  
CPF 122.038.818-10