



# HOSPITAL VETERINÁRIO DA ANCLIVEPA-SP

DATA: 09/02/2023

PACIENTE: BIDU / SOLANGE (453986)

## RELATÓRIO ULTRASSONOGRÁFICO

**Bexiga:** distensão moderada a grande, conteúdo anecoico com grande quantidade de debris finos em suspensão, sem sedimentos, paredes normoespessas, estratificação mantida, trígono preservado.

**Rins e Ureteres:** RD 5,30cm / RE 5,5cm, contornos definidos, parênquima homogêneo hiperecoico, leve desproporção e leve perda da distinção cortico medular, sistema pielocalicial mantido. Ausência de mineralizações ou litíases. Ureteres não caracterizados.

**Baço:** em topografia habitual, contornos definidos, dimensões aumentadas (1,96cm), parênquima homogêneo e normoecóico, vasos preservados.

**Fígado:** em topografia habitual, lobos hepáticos com parênquima homogêneo hiperecoico, bordos afilados, regulares. Vasos preservados. Ductos intra-hepáticos não caracterizados. Vesícula biliar com repleção extrema, preenchida por conteúdo ecogênico denso estriado sem mobilidade, paredes normoespessas e regulares. Ducto biliar não caracterizado.

**Estômago:** em topografia habitual, contraído sem conteúdo, paredes normoespessas e regulares, estratificação e motilidade mantida. Píloro não caracterizado.

**Pâncreas:** não caracterizado.

**Alças Intestinais:** segmentos intestinais passíveis de avaliação com parâmetros ultrassonográficos dentro da normalidade.

**Próstata:** não caracterizada sem janela acústica para avaliação.

**Testículos:** parâmetros preservados.

**Adrenais:** esquerda parênquima homogêneo normoecóico com contornos irregulares mensurada em 2,28cm x 1,08cm (polo caudal). Direita com formato alongado com parênquima homogêneo normoecóico com presença de 02 micro estruturas hiperecóicas em região medial mensuradas em torno de 0,30cm, adrenal mensurada em torno de 1,8cm x 0,66cm (polo caudal).

### Observações:

Ausência de líquido livre

Linfonodos não caracterizados.

  
Dra. PAULA NOGUEIRA CUNHA  
MV CLINICA GERAL - APERFEIÇOAMENTO ULTRA-SONOGRAFIA  
CRMV 13618-SP  
CPF 122.038.818-10

## IMPRESSAO ULTRASSONOGRÁFICA:

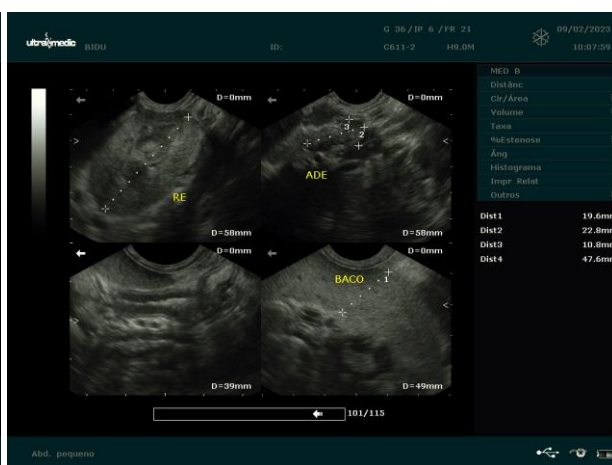
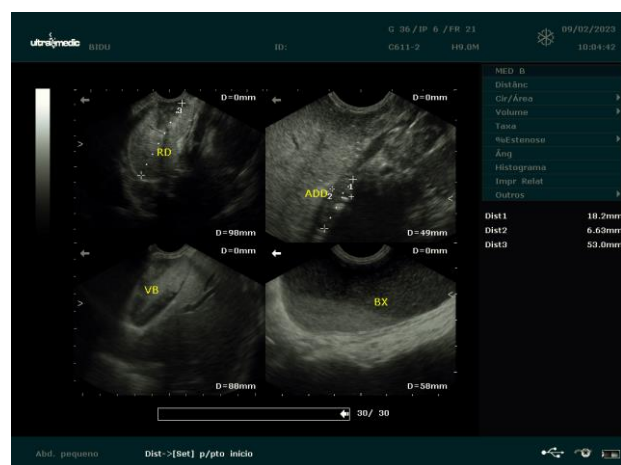
**Colecistite biliar severa – mucocoele severa**

**Cistite leve**

**Esplenomegalia severa**

**Adrenopatia bilateral – hiperplasia de ambas e presença de mineralização na direita.**

**Nefropatia senil??**



*Dra. PAULA NOGUEIRA CUNHA*  
MV CLINICA GERAL - APERFEIÇOAMENTO ULTRA-SONOGRAFIA  
CRMV 13618-SP  
CPF 122.038.818-10