



HOSPITAL VETERINÁRIO DA ANCLIVEPA-SP

DATA: 03/02/2023

PACIENTE: SOL / SILVANA (508715)

RELATÓRIO ULTRASONOGRÁFICO

Bexiga: distensão moderada sem debris, paredes finas e delgadas, uretra caudal mantida.

Rins e Ureteres: RD 5,08cm / RE 5,81cm, em topografia habitual, parênquima homogêneo normoecóico, contornos regulares, distinção e proporção cortico medular, sistema pielocalicial evidente preservado. Ausência de mineralizações. Ureteres não caracterizados.

Baço: deslocando -se para o abdômen medial, contornos definidos, dimensões acentuadamente aumentadas (2,2cm), parênquima homogêneo normoecóico, vasos preservados.

Fígado: Em topografia habitual, lobos hepáticos com parênquima homogêneo normoecóico, bordos afilados, regulares. Vasos preservados. Ductos intra-hepáticos não caracterizados. Vesícula biliar: com pequena repleção preenchida por conteúdo anecoico. Paredes normoespessas, regulares. Ducto biliar não caracterizado.

Estômago: em topografia habitual, distendido por conteúdo gasoso, paredes normoespessas regulares, motilidade mantida. Píloro não caracterizado. **Pâncreas:** não caracterizado.

Alças Intestinais: segmentos intestinais com lúmen sem conteúdo, paredes normoespessas, motilidade mantida

Observações:

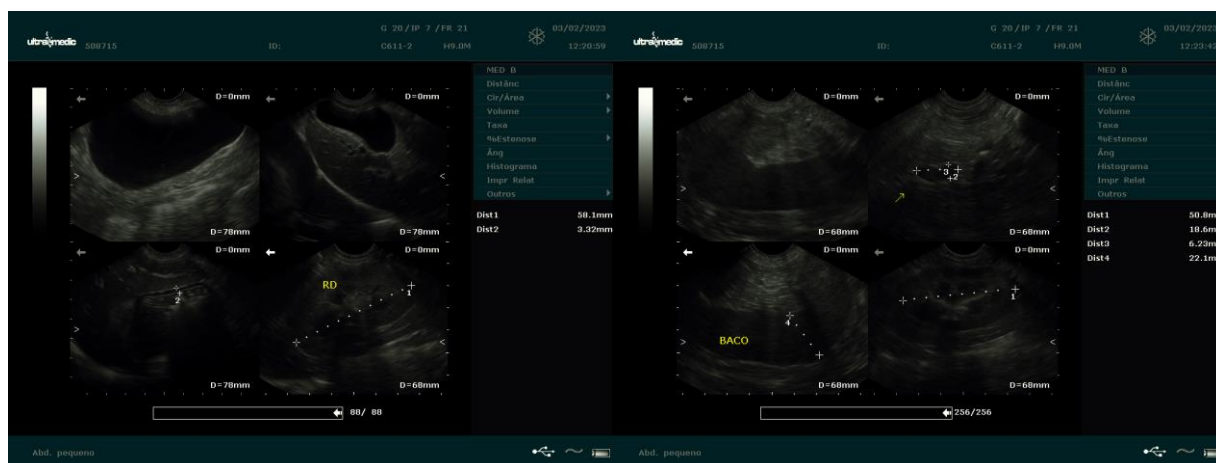
Ausência de líquido livre

Linfonodos não caracterizados.


Dra. PAULA NOGUEIRA CUNHA
MV CLINICA GERAL - APERFEIÇOAMENTO ULTRA-SONOGRAFIA
CRMV 13618-SP
CPF 122.038.818-10

IMPRESSÃO ULTRASSONOGRÁFICA:

Esplenomegalia acentuada -há deslocamento para o abdômen medial



Dra. PAULA NOGUEIRA CUNHA
 MV CLÍNICA GERAL - APERFEIÇOAMENTO ULTRASSONOGRÁFIA
 CRMV 13618-SP
 CPF 122.038.818-10