



# HOSPITAL VETERINÁRIO DA ANCLIVEPA-SP

DATA: 22/03/2023

PACIENTE: VITORIO / ROSE (524235)

## RELATÓRIO ULTRASONOGRÁFICO

**Bexiga:** moderada repleção, distendida por conteúdo anecoico sem debris sem sedimentos, paredes preservadas com espessura mantida, estratificação mantida, trígono preservado, uretra caudal preservada.

**Rins e Ureteres:** Em sua topografia habitual, dimensões preservadas (RD 5,34cm / RE 6,4cm) , contornos definidos, parênquima homogêneo hiperecoico, distinção e proporção cortico medular mantida, sistema pielocalicial mantido. Ausência de mineralizações ou litíases. Ureteres não caracterizados.

**Baço:** em topografia habitual, contornos definidos, dimensões aumentadas (1,9cm), parênquima homogêneo e normoeoico, vasos preservados.

**Fígado:** em topografia habitual, lobos hepáticos com parênquima homogêneo hipoecoico, bordos arredondados, regulares. Vasos preservados. Ductos intra-hepáticos não caracterizados. **Vesícula biliar** com repleção adequada preenchida por conteúdo anecoico sem sedimentos, paredes normoespessas e regulares. Ducto biliar não caracterizado.

**Estômago:** em topografia habitual, distendido por conteúdo padrão gasoso / mucoide, paredes normoespessas regulares, estratificação e motilidade mantida. **Píloro** não caracterizado.

**Pâncreas:** não caracterizado.

**Alças Intestinais:** alças intestinais passíveis de avaliação apresentam paredes normoespessas, esterificação mantida, sem conteúdo luminal motilidade preservada.

### Observações:

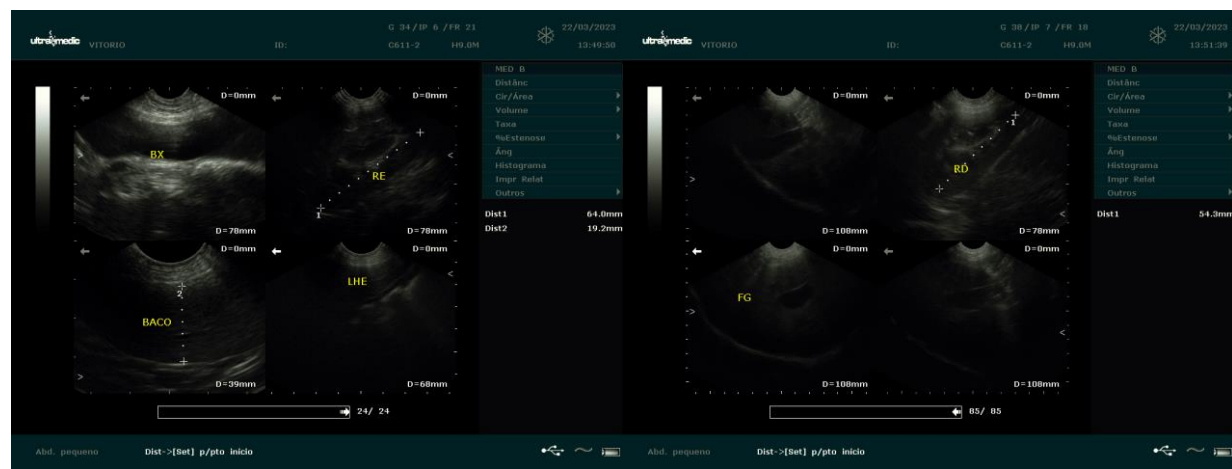
Ausência de líquido livre

## IMPRESSÃO ULTRASSONOGRÁFICA:

Hepatopatia congestiva leve a moderada

Esplenomegalia leve

Rins com alteração da ecogenicidade bilateral – injúria renal aguda?



*Dra. PAULA NOGUEIRA CUNHA*  
 MV CLÍNICA GERAL - APERFEIÇOAMENTO ULTRA-SONOGRAFIA  
 CRMV 13618-SP  
 CPF 122.038.518-10