

DATA: 09/03/2023

PACIENTE: SUZI / RAQUEL (520366)

RELATÓRIO ULTRASONOGRÁFICO – GESTACIONAL

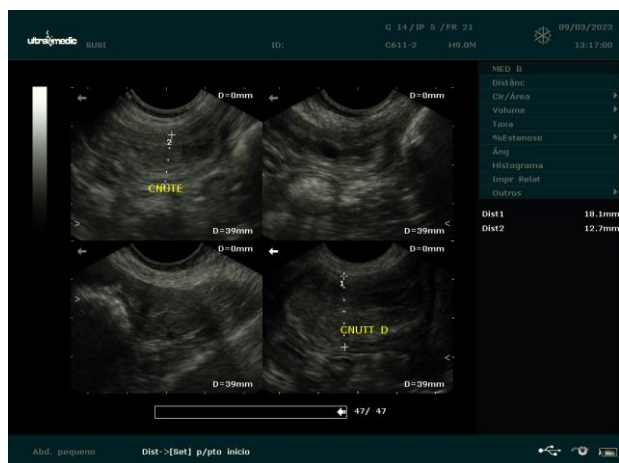
Primeiro exame ultrassonográfico.

Corno uterino esquerdo com formato tubular com acúmulo de conteúdo hipoeecóico fluido, ausência de fetos, mensurado em torno de 1,27cm, presença de cistos na parede.

Corno uterino direito formato tubular com acúmulo de conteúdo hipoeecóico fluido, ausência de fetos, mensurado em torno de 1,80cm.

IMPRESSÃO SONOGRÁFICA:

Cornos uterinos em pôs parto recente com retenção de lóquio. Ausência de fetos.



Dra. PAULA NOGUEIRA CUNHA
MV CLINICA GERAL - APERFEIÇOAMENTO ULTRA-SONOGRAFIA
CRMV 13618-SP
CPF 122.038.818-10