



HOSPITAL VETERINÁRIO DA ANCLIVEPA-SP

DATA: 03/03/2023

PACIENTE: LEO / ROSANGELA (518341)

RELATÓRIO ULTRASONOGRÁFICO

Bexiga: distensão moderada, conteúdo anecoico sem debris sem sedimentos, paredes finas regulares, estratificação mantida, trígono mantido. Uretra caudal preservada sem dilatação sem sinais de obstrução.

Rins e Ureteres: em topografia habitual (RD 4,02cm / RE 3,62cm) ambos com contornos definidos, parênquima homogêneo tendendo a hiperecoico, distinção e proporção cortico medular mantida, sistema pielocalicial preservado. Ureteres não caracterizados.

Baço: em topografia habitual, dimensões preservadas(0,83cm), parênquima homogêneo normoecóico. Vasos preservados.

Fígado: parênquima homogêneo hiperecoico, aumento do volume, margens finas e regulares. Diafragma mantido. Veia cava caudal preservada. **Vesícula biliar:** distendida por conteúdo anecoico sem sedimentos. Ducto cístico não caracterizado.

Estômago: contraído sem conteúdo, paredes preservadas (0,26cm) com estratificação e motilidade mantida.

Pâncreas: não caracterizado. **Alças Intestinais:** segmentos intestinais duodenais e jejunais com paredes normoespessas, motilidade mantida, conteúdo luminal gasoso, colón com acúmulo de conteúdo fecal e paredes discretamente espessas (0,23cm) hiperecóicas

Adrenais: não caracterizadas

Observações:

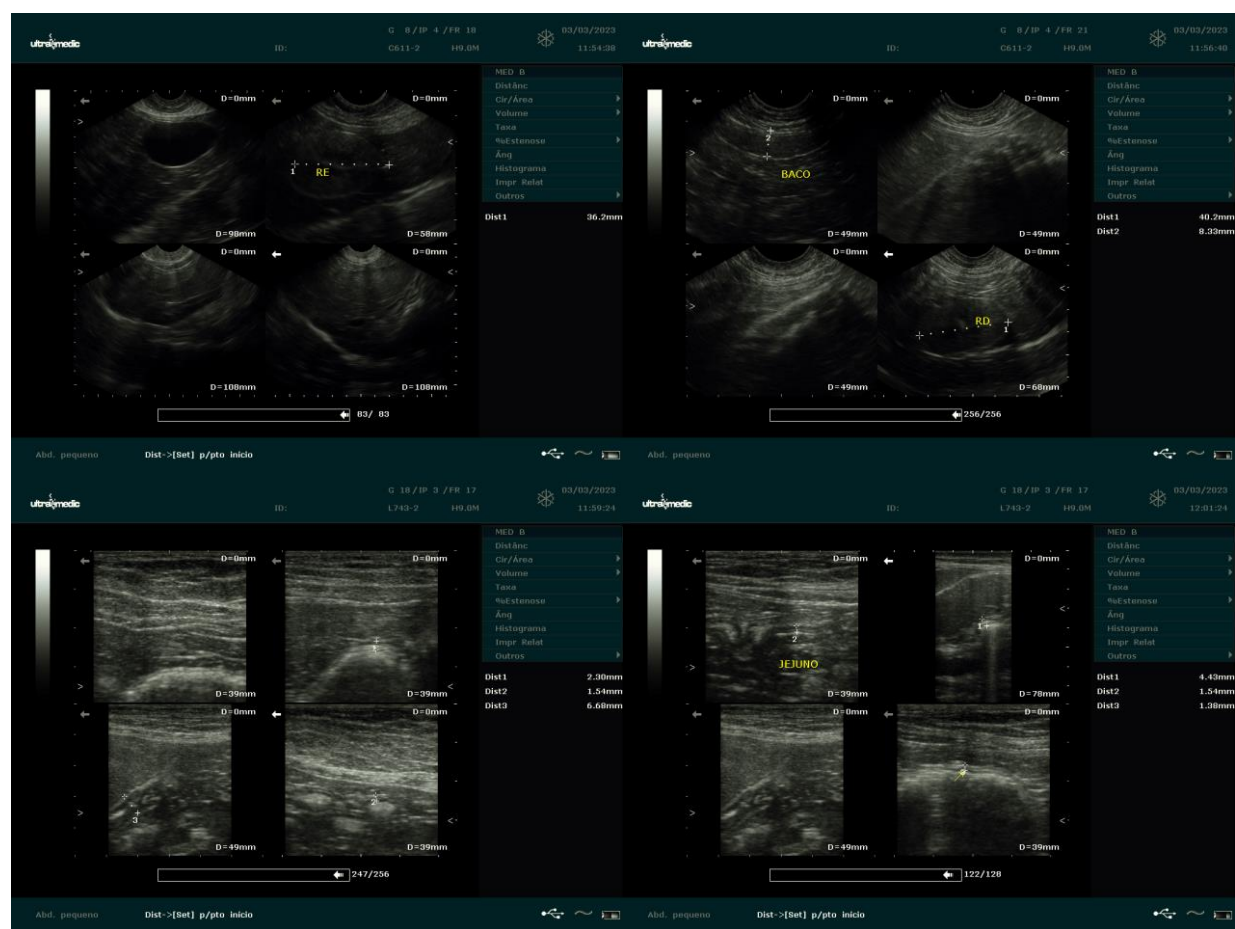
Ausência de líquido livre.


Dra. PAULA NOGUEIRA CUNHA
MV CLÍNICA GERAL - APERFEIÇOAMENTO ULTRA-SONOGRAFIA
CRMV 13618-SP
CPF 122.038.818-10

IMPRESSÃO SONOGRÁFICA:

Colite

Hepatopatia infiltrativa adiposa leve a moderada.



Dra. PAULA NOGUEIRA CUNHA
 MV CLÍNICA GERAL - APERFEIÇOAMENTO ULTRA-SONOGRAFIA
 CRMV 13618-SP
 CPF 122.038.818-10