



HOSPITAL VETERINÁRIO DA ANCLIVEPA-SP

DATA: 02/03/2023

PACIENTE: LOIRA / RHAYANE (517907)

RELATÓRIO ULTRASONOGRÁFICO

Bexiga: pequena distensão, conteúdo anecoico sem debris sem sedimentos, paredes finas regulares, estratificação mantida, trígono mantido. Uretra caudal preservada sem dilatação sem sinais de obstrução.

Rins e Ureteres: em topografia habitual (RD 3,9cm / RE não mensurado) contornos definidos, parênquima homogêneo normoecóico, distinção e proporção cortico medular mantida, sistema pielocalicial preservado. Ureteres não caracterizados.

Baço: há deslocamento de seu eixo para a região mesogástrica medial, aumento de suas dimensões (1,40cm) parênquima homogêneo hipoecóico. Vasos preservados.

Fígado: parênquima homogêneo hiperecoico, aumento de volume, margens finas e regulares. Diafragma mantido. Vasos preservados. **Vesícula biliar:** distendida por conteúdo anecoico com sedimentos ecogênicos em pequena quantidade. Ducto cístico não caracterizado.

Estômago: contraído sem conteúdo, paredes normoespessas com estratificação mantida. **Pâncreas:** ramo direito caracterizado com aumento de seu tamanho com parênquima grosseiro hiperecoico, linfonodo pancreático reativo. **Alças Intestinais:** segmentos intestinais passíveis de avaliação com paredes normoespessas, sem conteúdo luminal sem sinais de obstrução.

Adrenais: não caracterizadas.

Útero e Ovários: OSH

Observações:

Discreta coleção anecoica em janela espleno renal e grande reatividade em todo o abdômen.


Dra. PAULA NOGUEIRA CUNHA
MV CLÍNICA GERAL - APERFEIÇOAMENTO ULTRASSONOGRÁFIA
CRMV 136188SP
CPF 122.038.818-10

IMPRESSÃO SONOGRÁFICA:

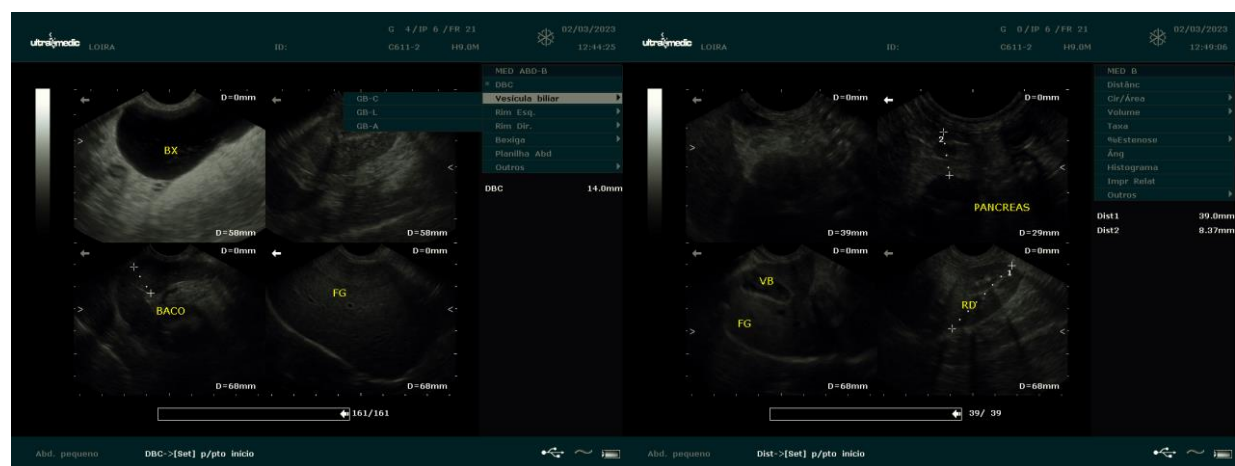
Esplenomegalia moderada a acentuada

Hiperplasia pancreática e linfonodo pancreático reativo – Pancreatite crônica / Neoplasia pancreática a esclarecer

Peritonite generalizada e discreta efusão em janela espleno renal

Hepatomegalia infiltrativa adiposa e ou esteroideal / Lama biliar

TFAST – ausência de líquido em tórax. Espessamento de miocárdio – indicado passar por cardiologista



Dra. PAULA NÓGUEIRA CUNHA
 MV CLÍNICA GERAL - APERFEIÇOAMENTO ULTRA-SONOGRAFIA
 CRMV 13618/SP
 CPF 122.038.818-10