



HOSPITAL VETERINÁRIO DA ANCLIVEPA-SP

DATA: 02/02/2023

PACIENTE: PRINCESA / ROSEMIR (498840)

RELATÓRIO ULTRASONOGRÁFICO

Bexiga: moderada distensão, conteúdo anecoico sem debris sem sedimentos, paredes normoespessas, estratificação mantida, trígono preservado e uretra caudal mantida.

Rins e Ureteres: em topografia habitual (RD 4,44cm / RE 4,18cm). Contornos definidos, parênquima homogêneo normoecóico, distinção e proporção cortico medular preservada, sistema pielocalicial mantido. Ureter não caracterizado. Ausência de mineralizações.

Baço: em topografia habitual com leve aumento das dimensões (1,16cm) com parênquima homogêneo normoecóico, vasos preservados.

Fígado: parênquima homogêneo normoecóico, volume mantido, bordos regulares. Diafragma mantido, vasos preservados. Vesícula biliar: distendida moderada preenchida por conteúdo anecoico sem sedimentos há um pequeno sedimento amorfo na entrada de ducto comum ano mais vegetante e sim com aspecto mais proliferativo na sendo possível mensurar. Ducto comum preservado.

Estômago: leve distensão por conteúdo gasoso, paredes preservadas, estratificação mantida, motilidade mantida. **Pâncreas:** não caracterizado.

Alças Intestinais: em região de segmento duodenal ascendente há dilatação segmentar por conteúdo hipocóico e hipomotilidade, já os segmentos intestinais jejunaes possuem espessamento da mucosa com lúmen pouco distendido por conteúdo mucoide / líquido em pequena quantidade.

Útero: cornos uterinos com aspecto tubular, com espessamento do endométrio que se encontra solido normoecóico, sem acúmulo de conteúdo luminal, CNUT E 0,48cm e CNUT D 0,70cm. **Ovários:** tanto direito quanto esquerdo apresentam parênquima heterogêneo com áreas focais anecoicas sugestivas de cistos e ou folículos OVD 1,17cm e OVE 1,85cm.

Observações:

Ausência de líquido livre

Linfonodos mesentéricos reativos.


Dra. PAULA NOGUEIRA CUNHA
MV CLINICA GERAL - APERFEIÇOAMENTO ULTRA-SONOGRAFIA
CRMV 13618-SP
CPF 122.038.818-10

IMPRESSÃO ULTRASSONOGRÁFICA:

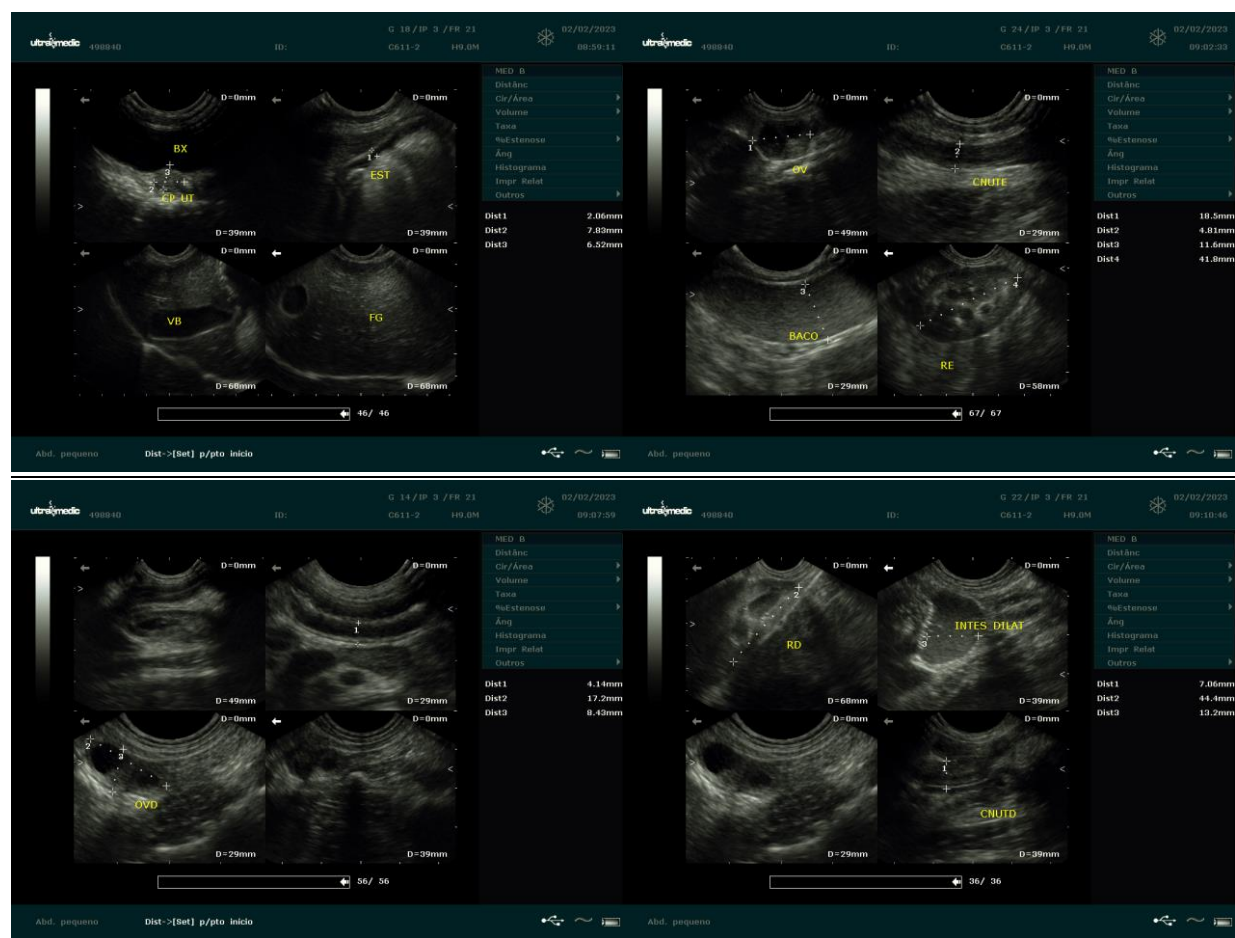
Hiperplasia endometrial sugestiva de fase hormonal – cio / Ovários reativos com áreas císticas sugestiva de folículos – indicado acompanhamento clínico e ultrassonográfico.

Dilatação segmentar de alça duodenal e hipomotilidade sugestivo de processo inflamatório.

Jejunite moderada

Leve esplenomegalia

Linfonodos mesentéricos reativos.



Dra. PAULA NOGUEIRA CUNHA
MV CLINICA GERAL - APERFEIÇOAMENTO ULTRASSONOGRAFIA
CRMV 13618-SP
CPF 122.038.818-10