



# HOSPITAL VETERINÁRIO DA ANCLIVEPA-SP

DATA: 23/01/2023  
PACIENTE: GAIA / RUTE (498733)

## RELATÓRIO ULTRASONOGRÁFICO

### Bexiga:

Em topografia habitual com repleção adequada, conteúdo anecoico sem debris, sem sedimentos, paredes preservadas, trígono mantido. Uretral caudal preservada.

### Rins e Ureteres:

Em topografia habitual, dimensões mantidas (RE: 3,33cm / RD: 3,14cm), contornos definidos, parênquima homogêneo hiperecoico, leve perda da distinção e da proporção cortico medular, Sistema pielocalicial mantido. Ausência de mineralizações ou litíases. Ureteres não caracterizados.

### Baço:

Topografia habitual, contornos definidos, dimensões mantidas (0,93cm), parênquima homogêneo normoecóico, vasos preservados.

### Fígado:

Topografia habitual, lobos hepáticos com parênquima homogêneo tendendo a hiperecoico, com aumento moderado do volume, margens afiladas regulares. Em lobo hepático medial esquerdo em sua face parietal próximo a margem ventral há uma lesão heterogênea sem delimitações evidentes com contornos irregulares de ecogenicidade mista - área anecoica ( 1,83cm x 1,38cm) e área hiperecoica (1,79cm x 1,71cm). Vasos preservados. Ductos intra-hepáticos não caracterizados. **Vesícula biliar:** com repleção moderada, preenchida por conteúdo anecoico sem sedimentos. Paredes normoespessas. Ducto biliar não caracterizado.

### Sistema gastrointestinal:

Estômago: Topografia habitual, contraído sem conteúdo, paredes normoespessas regulares, estratificação e motilidade mantida. Píloro não caracterizado.

Pâncreas: não caracterizado.

Alças Intestinais: Segmentos intestinais passíveis de avaliação com paredes normoespessas regulares.

### Útero e ovários: OSH

### Observações:

Ausência de líquido livre

Linfonodos não caracterizados.

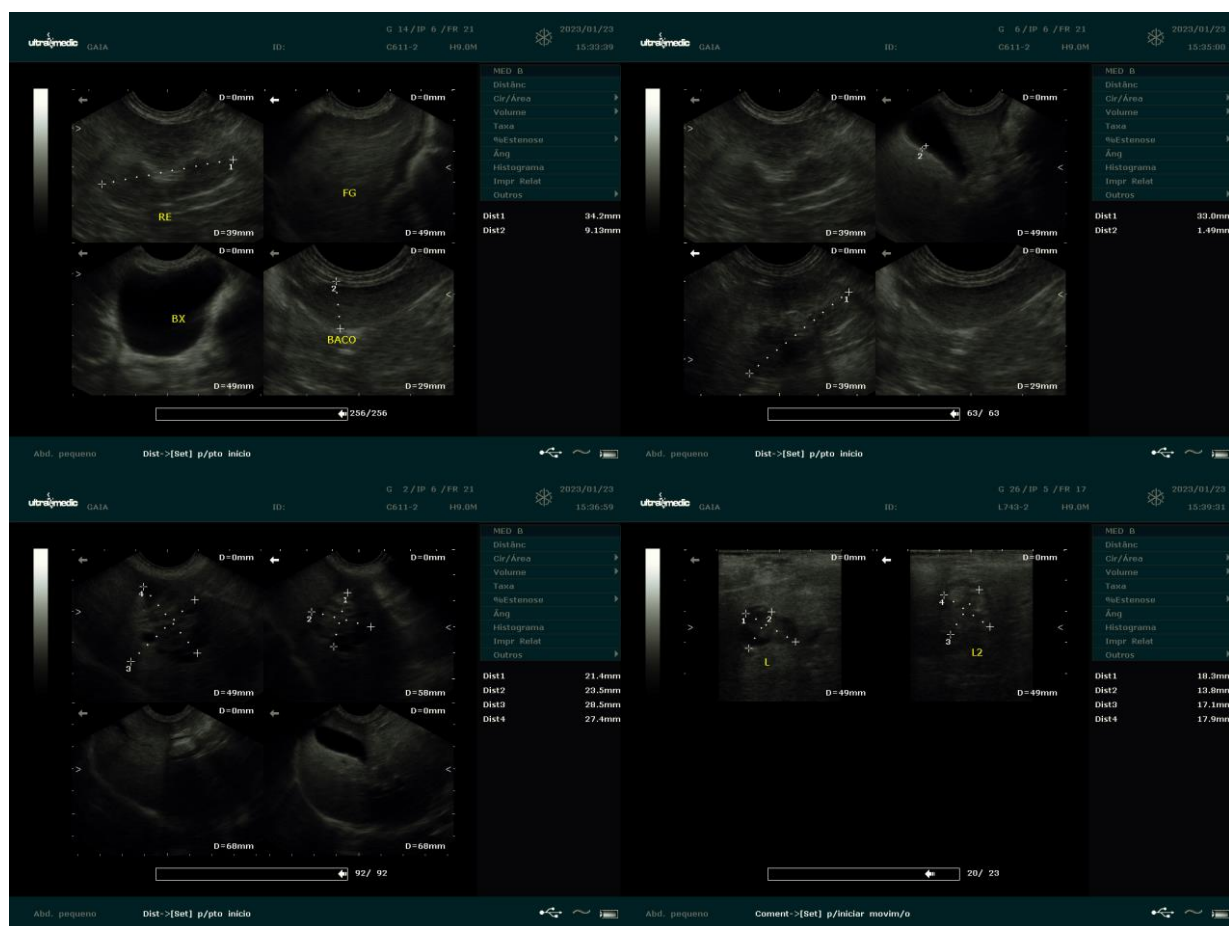
  
Dra. PAULA NOGUEIRA CUNHA  
MV CLINICA GERAL - APERFEIÇOAMENTO ULTRA-SONOGRAFIA  
CRMV 13618-SP  
CPF 122.038.818-10

## IMPRESSÃO ULTRASSONOGRÁFICA:

Hepatomegalia infiltrativa difusa adiposa moderada.

Lesão focal heterogênea em região ventral de lobo hepático esquerdo na face parietal – é uma área sem delimitações evidentes com contornos irregulares de ecogenicidade mista - com área anecoica (1,83cm x 1,38cm) e área hiperecoica (1,79cm x 1,71cm).

Nefropatia bilateral – senilidade?? DRC??



*Dra. PAULA NOGUEIRA CUNHA*  
MV CLÍNICA GERAL - APERFEIÇOAMENTO ULTRA-SONOGRAFIA  
CRMV 13618-SP  
CPF 122.038.818-10