



HOSPITAL VETERINÁRIO DA ANCLIVEPA-SP

DATA: 04/01/2023

PACIENTE: PIETRA / RAQUEL (497843)

RELATÓRIO ULTRASSONOGRÁFICO

Bexiga: em topografia habitual, com distensão extrema, conteúdo anecoico sem debris sem sedimentos, paredes normoespessas finas regulares, uretra caudal dilatada.

Rins e Ureteres: RD 3,71cm / RE 3,47cm. Rins com contornos pouco definidos, parênquima grosseiro tendendo a hiperecoico. Leve perda da distinção e da proporção cortico medular em ambos, sistema pielocalicial preservado. Ureteres não caracterizados.

Baço: deslocado para região crânio lateral esquerda em região sub costal, dimensões mantidas (0,95cm), parênquima homogêneo hipoeico, vasos não caracterizados.

Fígado: Topografia habitual, lobos hepáticos com volume preservado, parênquima homogêneo normoeico, bordos afilados, regulares. Diafragma preservado. Vasos preservados. Ductos intra-hepáticos não caracterizados. **Vesícula biliar:** repleção extrema (volume em torno de 11ml), preenchida por conteúdo anecoico com discreta quantidade de sedimentos ecogênicos flutuantes, paredes normoespessas. Ducto biliar não caracterizado.

Sistema gastrointestinal:

Estômago: Topografia habitual, contraído sem conteúdo, paredes normoespessa, estratificação mantida, motilidade discretamente diminuída. Píloro não caracterizado.

Pâncreas: ramo direito caracterizado com parênquima grosseiro hipereico bordos regulares, mensurado em torno de 1,40cm.

Alças Intestinais: segmentos intestinais com parâmetros ultrassonográficos preservados

Útero e Ovários: OSH

Observações:

Acúmulo de conteúdo líquido em mínima quantidade na região retroperitoneal e adjacente ao pâncreas em região epigástrica direita,
Linfonodos não caracterizados.


Dra. PAULA NOGUEIRA CUNHA
MV CLÍNICA GERAL - APERFEIÇOAMENTO ULTRA-SONOGRAFIA
CRMV 13618-SP
CPF 122.038.818-10

IMPRESSÃO ULTRASSONOGRÁFICA:

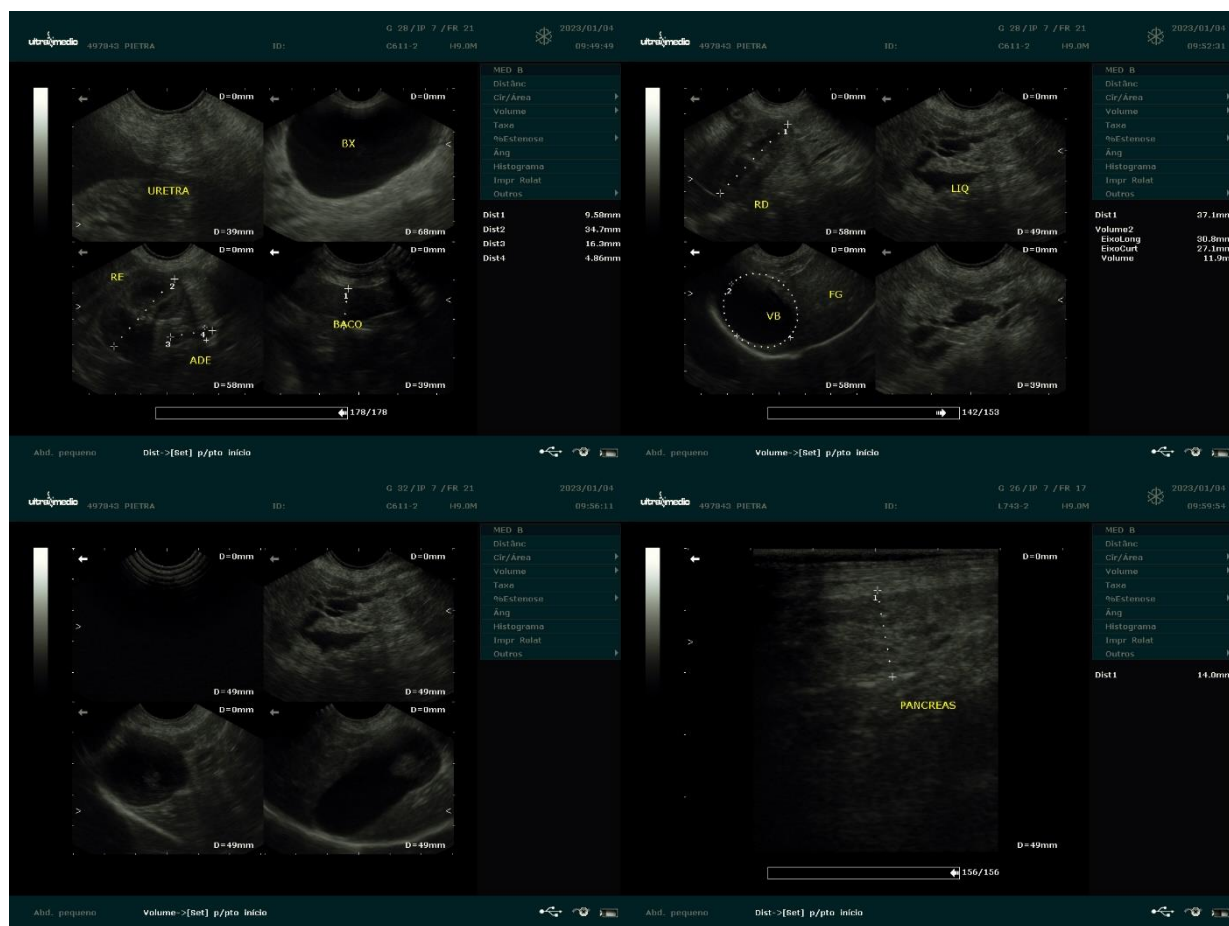
Repleção extrema de bexiga – uretra caudal dilatada – ausência de litíases.

Vesícula biliar com repleção extrema (volume 11ml) com pequena quantidade de conteúdo ecogênico flutuante – ducto comum não caracterizado – mucocele grau avançado??

Pâncreas com alteração morfológica a esclarecer.

Esplenite – toxemia / desidartação

Peritonite/ esteatite focal em região epigástrica direita (mínimo acúmulo de conteúdo anecoico) sugerido acompanhamento ultrassonográfico.



Dra. PAULA NOGUEIRA CUNHA
 MV CLÍNICA GERAL - APERFEIÇOAMENTO ULTRA-SONOGRAFIA
 CRMV 13618-SP
 CPF 122.038.818-10