



# HOSPITAL VETERINÁRIO DA ANCLIVEPA-SP

DATA: 29/11/2022

PACIENTE: THOR/ REGIANE (486867)

## RELATÓRIO ULTRASONOGRÁFICO

**Bexiga:** em topografia habitual, distensão moderada, conteúdo anecoico sem debris sem sedimentos, paredes normoespessas, regulares, uretra caudal mantida.

**Rins e Ureteres:** dimensões aumentadas. RE (6,26cm) / RD (75cm) ambos com parênquima homogêneo hipoeecóico com leve perda da distinção e da proporção cortico medular – dilatação da medular diminuição da cortical. Sistema pielocalicial preservado. Ureter preservado.

**Baço:** em topografia habitual, dimensões preservadas (1,13cm). Parênquima homogêneo hipoeecico. vasos preservados.

**Fígado:** lobos hepáticos preservados, homogêneo tendendo a hipoeecóico, bordos regulares volume aumentado. Diafragma mantido. Grandes vasos preservados. **Vesícula biliar:** em topografia habitual distendida por conteúdo anecóico sem sedimentos, paredes normoespessas. Ductos intra-hepáticos não caracterizados. Ducto biliar comum não caracterizado.

### **Sistema gastrointestinal:**

**Estômago:** em topografia habitual, distendido por moderda quantidade de conteúdo amorfo produtor de sombra acústica, paredes normoespessas, estratificação preservada, hipomotilidade. Píloro não caracterizado.

**Pâncreas:** não caracterizado.

**Alças Intestinais:** segmentos intestinais com lúmen distendido por conteúdo gasoso em pequena quantidade, estratificação e motilidade mantida. Sem sinais de obstrução.

**Próstata:** não caracterizada -sem janela acústica

**Testículos:** ambos em bolsa escrotal com parâmetros preservados.

### **Observações:**

*Ausência de líquido livre*

*Linfonodos mesentéricos reativos.*

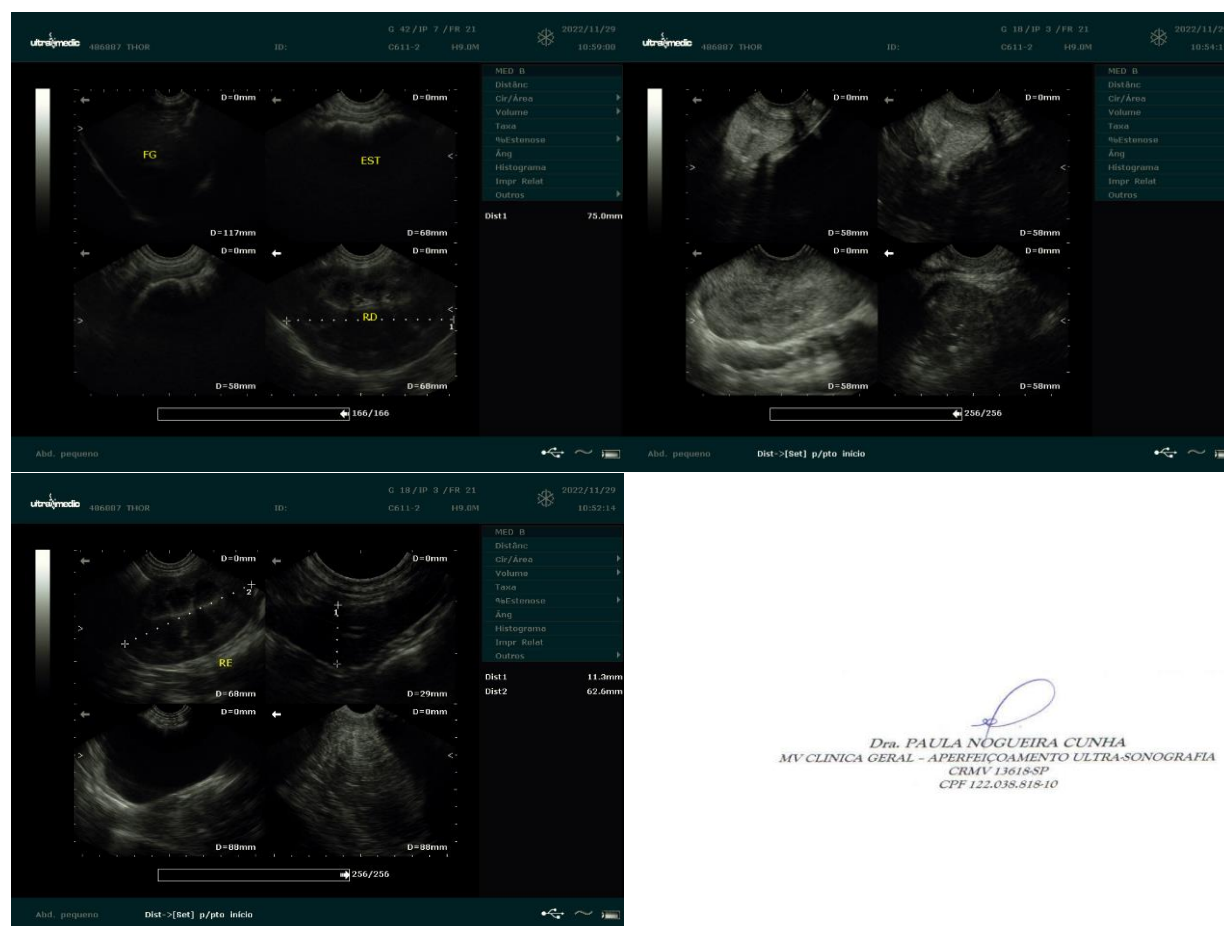
  
Dra. PAULA NOGUEIRA CUNHA  
MV CLINICA GERAL - APERFEIÇOAMENTO ULTRA-SONOGRAFIA  
CRMV 13618-SP  
CPF 122.038.818-10

## IMPRESSÃO SONOGRÁFICA:

***Distensão gástrica por conteúdo amorfo produtor de sombra acústica (CE??) - tutor relata estar em jejum por mais de 12hs***

***Nefromegalia bilateral – aspecto globoso com cortical fina e dilatação da medular – a investigar***

***Esplenite – toxemia / desidratação / neoplasia infiltrativa***



*Dra. PAULA NOGUEIRA CUNHA*  
 MV CLINICA GERAL - APERFEIÇOAMENTO ULTRASONOGRAFIA  
 CRMV 13618-SP  
 CPF 122.038.818-10