

No. do Exame: 001073157  
Nome.....: JULLY  
Raça.....: SHIH -TZU  
Sexo.....: FÊMEA  
Proprietário: ROBERTO FRANKIE CORREIA  
Medico Vet.: RAFAELA CRISTINA NUNES  
Clínica Vet.: ANCLIVEPA CASA VERDE (161)

Data Entrada: 12/11/2022  
Espécie...: CANINA  
Idade: 7 Ano(s)  
Tel.: 93352-0196  
CRMV: 58843

### Parâmetros Observados

Eixo P: 74.56 °  
Eixo QRS: 70.01 °  
Segmento ST: 80 ms  
Amplitude de Q: -0.1 mV  
Duração de T: 50 ms  
Intervalo QT: 188 ms  
Amplitude de P: 0.29 mV  
Amplitude de S: -0.16 mV  
FC Mínima: 73 bpm  
FC Média: 132 bpm  
FC Máxima: 152 bpm  
Duração de P: 28 ms  
Intervalo PR: 74 ms  
Duração de QRS: 58 ms  
Amplitude de R: 0.79 mV  
Amplitude de T: 0.13 mV  
Desnível de ST: -0.02 mV

### Comentários

- Não foram observadas ectopias no trecho analisado
- Ondas eletrocardiograficas dentro da normalidade
- Eixo cardíaco dentro da normalidade

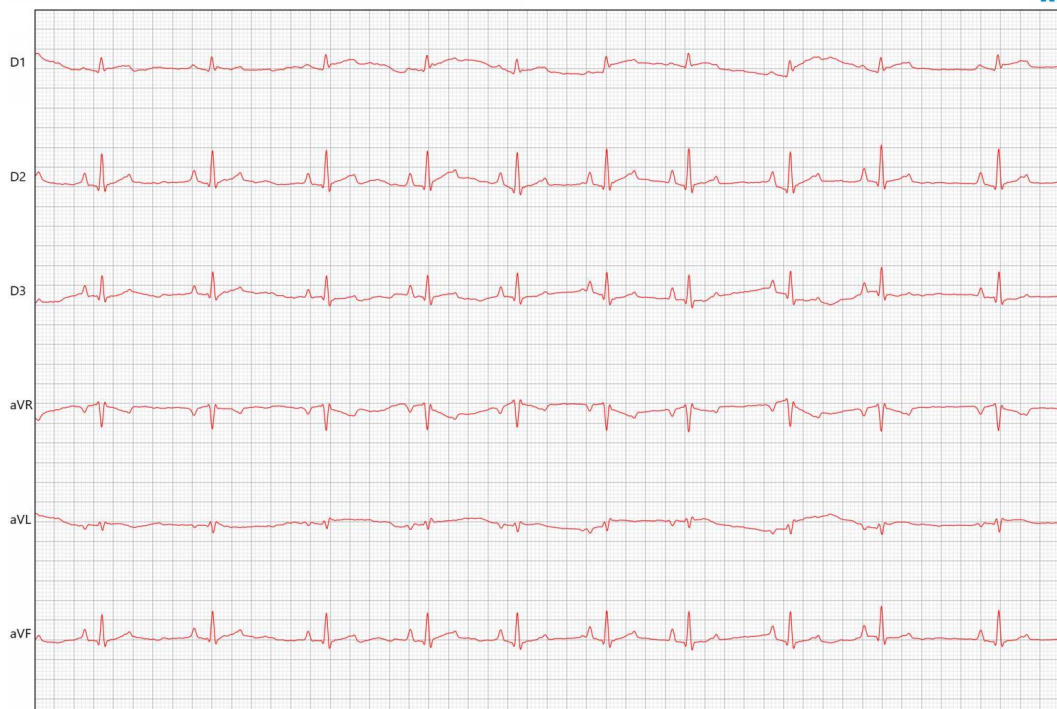
### Conclusões

Arritmia sinusal com frequência cardíaca mínima de 73bpm e máxima de 152 bpm

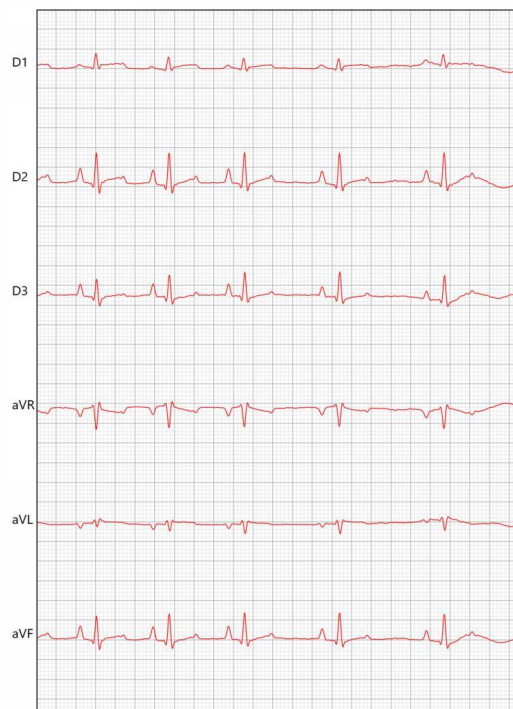No. do Exame: 001073157  
Nome.....: JULLY  
Raça.....: SHIH -TZU  
Sexo.....: FÊMEA  
Proprietário: ROBERTO FRANKIE CORREIA  
Medico Vet.: RAFAELA CRISTINA NUNES  
Clinica Vet.: ANCLIVEPA CASA VERDE (161)

Data Entrada: 12/11/2022  
Espécie.: CANINA  
Idade: 7 Ano(s)  
Tel.: 93352-0196  
CRMV: 58843

Exame: Jully, F, Cão, Shih Tzu - 12/11/2022 15:13:30 - 50 mm/s 10 mm/mV (N)



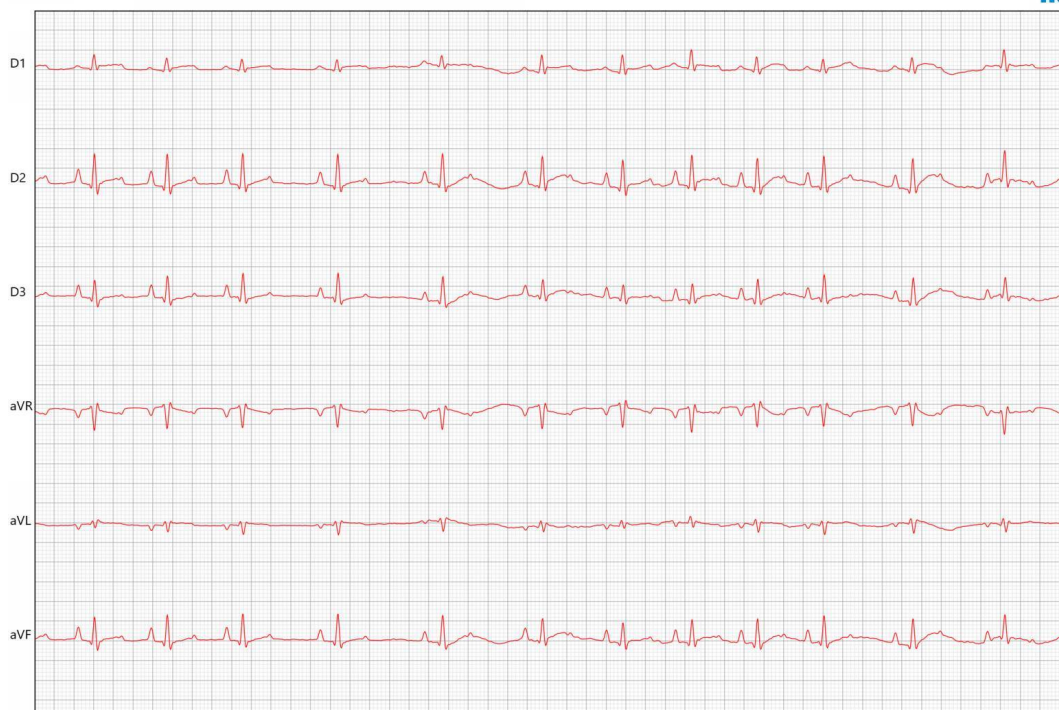
Exame: Jully, F, Cão, Shih Tzu - 12/11/2022 15:13:30 - 50 mm/s 10 mm/mV (N)




No. do Exame: 001073157  
Nome.....: JULLY  
Raça.....: SHIH -TZU  
Sexo.....: FÊMEA  
Proprietário: ROBERTO FRANKIE CORREIA  
Medico Vet.: RAFAELA CRISTINA NUNES  
Clinica Vet.: ANCLIVEPA CASA VERDE (161)

Data Entrada: 12/11/2022  
Espécie...: CANINA  
Idade: 7 Ano(s)  
Tel.: 93352-0196  
CRMV: 58843

Exame: Jully, F, Cão, Shih Tzu - 12/11/2022 15:13:30 - 50 mm/s 10 mm/mV (N)





Marcella Cristina Galvão  
Médica Veterinária  
CRMV/SP: 41257

No. do Exame: 001073157  
Nome.....: JULLY  
Raça.....: SHIH -TZU  
Sexo.....: FÊMEA  
Proprietário: ROBERTO FRANKIE CORREIA  
Medico Vet.: RAFAELA CRISTINA NUNES  
Clinica Vet.: ANCLIVEPA CASA VERDE (161)

Data Entrada: 12/11/2022  
Espécie...: CANINA  
Idade: 7 Ano(s)  
Tel.: 93352-0196  
CRMV: 58843

## LAUDO ECODOPPLERCARDIOGRAMA

### Parâmetros Analisados:

Frequência cardíaca em batimentos por minuto (BPM): 168bpm;  
Ritmo: regular

### MODO B (BIDIMENSIONAL) e M (UNIDIMENSIONAL)

- Valvas atrioventriculares:

Mitral: insuficiente

Tricúspide: normal

- Valvas semilunares:

Aórtica: normal

Pulmonar: insuficiente

- Pericárdio: normal;

- Aorta: 1,43cm - normal;

- Átrio Esquerdo: 1,61 cm - normal

- Relação Átrio Esquerdo/Aorta: 1,12 normal

- Ventrículo Direito: normal ;

- Átrio Direito: normal ;

- Ventrículo Esquerdo:

Septo Interventricular:

Movimento: normal

Espessura: 0,77cm- aumentado

Parede Livre:

Movimento: normal

Espessura: 0,62cm - normal

No. do Exame: 001073157  
Nome.....: JULLY  
Raça.....: SHIH -TZU  
Sexo.....: FÊMEA  
Proprietário: ROBERTO FRANKIE CORREIA  
Medico Vet.: RAFAELA CRISTINA NUNES  
Clinica Vet.: ANCLIVEPA CASA VERDE (161)

Data Entrada: 12/11/2022  
Espécie...: CANINA  
Idade: 7 Ano(s)  
Tel.: 93352-0196  
CRMV: 58843

Cavidade do Ventrículo Esquerdo:  
Diâmetro Diastólico: 2,16cm - normal  
Diâmetro Sistólico: 1,39cm- normal

Fração de Encurtamento: 35% - normal  
Fração de Ejeção: 67% - normal

#### DOPPLER

- Velocidade máxima do Fluxo Aórtico: 0,87ms; 3,04mmHg
- Velocidade máxima do Fluxo Pulmonar: 0,71 ms; 2,03mmHg
- Velocidade da onda E mitral: 0,38m/s
- Velocidade da onda A mitral: 0,53m/s
- Relação E/A mitral: 0,72 reduzido
- Tempo de relaxamento isovolumétrico ( TRIV)48ms
- Relação E/TRIV: normal

#### OBSERVAÇÕES:

O estudo Doppler mostrou fluxo turbulento sistólico de grau discreto no interior do átrio esquerdo sem repercussão hemodinâmica - Insuficiência valvar mitral  
O estudo Doppler mostrou fluxo turbulento sistólico de grau discreto na via de saída do ventrículo direito sem repercussão hemodinâmica - Insuficiência valvar Pulmonar  
relação E<<A - Padrão anormal de relaxamento ventricular  
Câmaras cardíacas com dimensões normais  
Miocárdio com espessura normal  
Ventrículo esquerdo apresenta sinais desempenho miocárdico sistólico normal sem alteração contrátil segmentar.  
Pericárdio com aspecto normal

#### CONCLUSÃO:

Insuficiência valvar mitral de grau discreto  
Insuficiência valvar pulmonar de grau discreto

M.V. Marcella C Galvão  
Médica Veterinária  
CRMV SP 41257

No. do Exame: 001073157  
Nome.....: JULLY  
Raça.....: SHIH -TZU  
Sexo.....: FÊMEA  
Proprietário: ROBERTO FRANKIE CORREIA  
Medico Vet...: RAFAELA CRISTINA NUNES  
Clinica Vet.: ANCLIVEPA CASA VERDE (161)

Data Entrada: 12/11/2022

Espécie...: CANINA

Idade: 7 Ano(s)

Tel.: 93352-0196

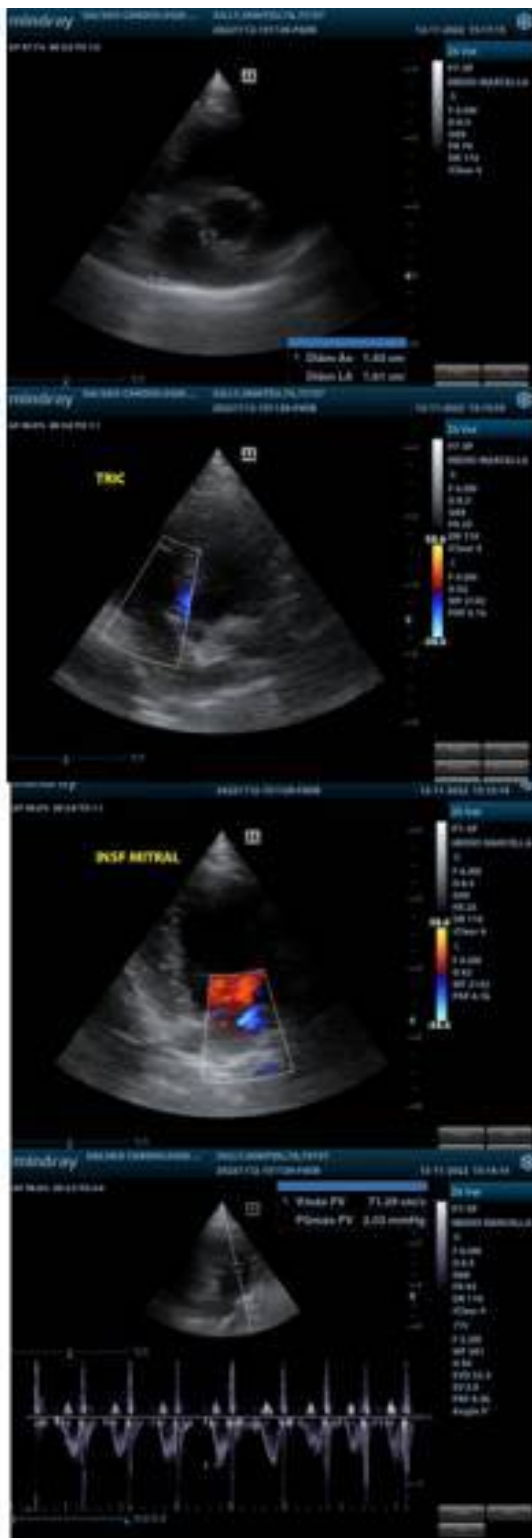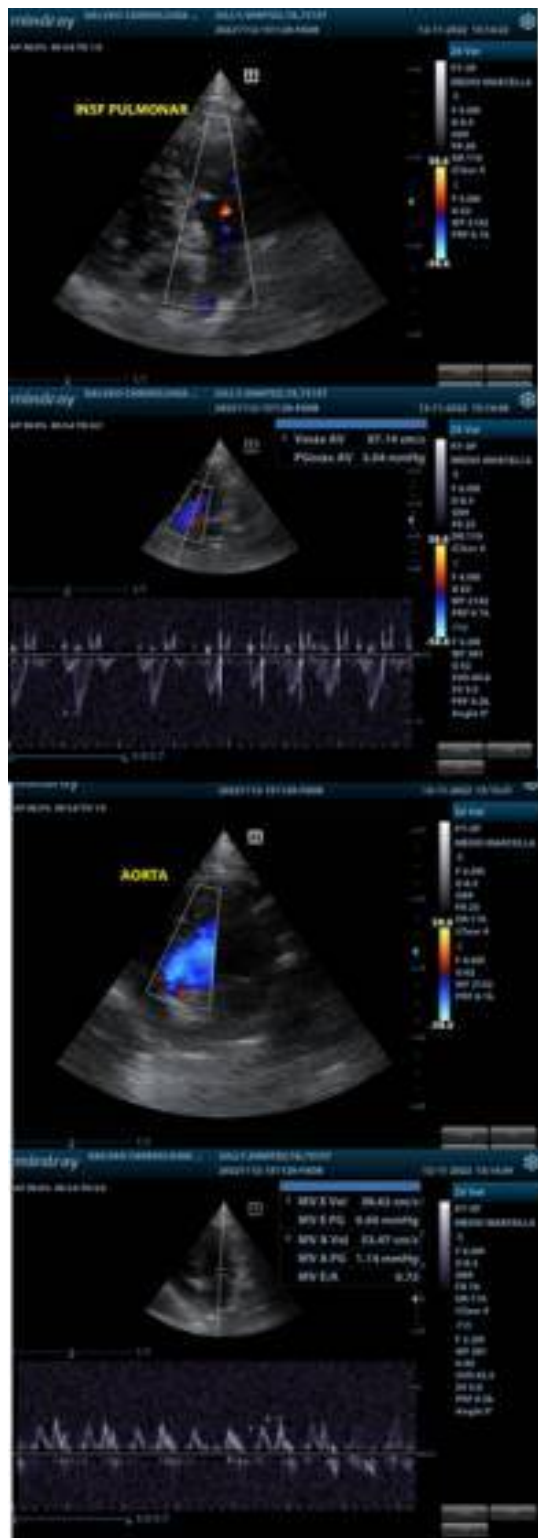
CRMV: 58843



Marcella Cristina Galvão  
Médica Veterinária  
CRMV/SP: 41257

No. do Exame: 001073157  
 Nome.....: JULLY  
 Raça.....: SHIH -TZU  
 Sexo.....: FÊMEA  
 Proprietário: ROBERTO FRANKIE CORREIA  
 Medico Vet.: RAFAELA CRISTINA NUNES  
 Clinica Vet.: ANCLIVEPA CASA VERDE (161)

Data Entrada: 12/11/2022  
 Espécie.: CANINA  
 Idade: 7 Ano(s)  
 Tel.: 93352-0196  
 CRMV: 58843



**\*O valor preditivo de qualquer exame complementar ao diagnóstico depende de uma análise conjunta dos demais dados do paciente**