



# HOSPITAL VETERINÁRIO DA ANCLIVEPA-SP

DATA: 22/11/2022

PACIENTE: LOLINHO /ROMEU (444438)

## RELATÓRIO ULTRASSONOGRÁFICO

**Bexiga:** em topografia habitual, grande distensão, conteúdo anecoico com debris finos em suspensão. Parede cranial ventral com espessamento (1,0cm) e irregularidade da mucosa e parede dorsal com espessamento (0,70cm) mucosa regular, uretra caudal mantida. Sem sinais de obstrução.

**Rins e Uteres:** em topografia habitual. RD 5,96cm e RE 6,18cm, parênquima homogêneo normoecóico, contornos definidos, distinção e proporção cortico medular mantida, sistema pielocalicial preservado. Ausência de mineralizações. Ureter preservado.

**Baço:** em topografia habitual, dimensões mantidas (2,23cm). Parênquima homogêneo normoecóico. Vasos preservados.

**Fígado:** parênquima homogêneo hiperecoico com pequenas áreas hipoeecóicas dispersas pelo parênquima, lobos hepáticos com volume levemente aumentado, bordos regulares e arredondados. Diafragma mantido. Grandes vasos preservados.

**Vesícula biliar:** em topografia habitual distendida por conteúdo anecoico sem debris sem sedimentos paredes normoespessas regulares. Ductos intra-hepáticos não caracterizados. Ducto biliar caracterizado distendido.

### **Sistema gastrointestinal:**

**Estômago:** em topografia habitual, contraído sem conteúdo. Paredes normoespessas regulares, estratificação e motilidade preservadas. Píloro não caracterizado.

**Pâncreas:** não caracterizado.

**Alças Intestinais:** segmentos intestinais com parâmetros ultrassonográficos preservados.

**Próstata:** não caracterizada.

**Testículos:** orquiectomia

### **Observações:**

*Ausência de líquido livre*

*Aumento de volume em subcutâneo da região para peniana direita*

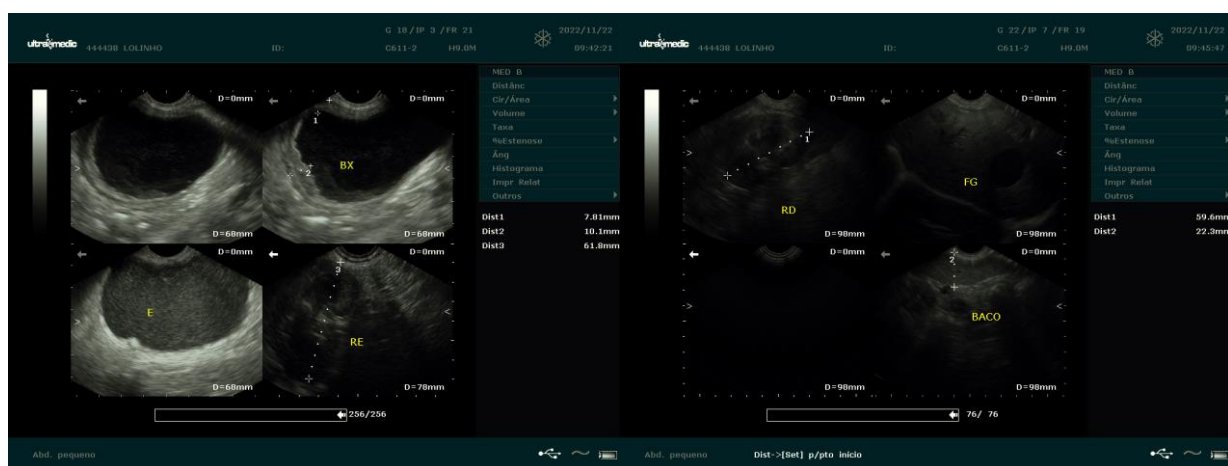
  
Dra. PAULA NOGUEIRA CUNHA  
MV CLINICA GERAL - APERFEIÇOAMENTO ULTRA-SONOGRAFIA  
CRMV 13618-SP  
CPF 122.038.818-10

## IMPRESSÃO SONOGRÁFICA:

**Hepatopatia infiltrativa adiposa e ou esteroideal.**

**Cistite leve**

**Aumento de volume na região para peniana direita– coleção de conteúdo hipoecóico denso contido por fina capsula, localizado em região de subcutâneo não foi encontrada comunicação com a parede abdominal.**



*Dra. PAULA NOGUEIRA CUNHA*  
 MV CLINICA GERAL - APERFEIÇOAMENTO ULTRA-SONOGRAFIA  
 CRMV 13618-SP  
 CPF 122.038.818-10