



Unidade Veterinária Especializada

Nº OS: 194815      Animal: Sansao      Data: 28/02/2023  
Espécie: Canina      Raça: Srd Canino      Sexo: Macho      Dt. Nasc.: 27/02/2013      10a 0m 1d  
Proprietário: Rosemeire Pereira De Souza      CPF: 280.696.038-01      Telefone: (11) 94657-6562  
Endereço: Rua Ana Lucia De Amicis Nro: 532 Jardim Vera Cruz(Zona Sul) - São Paulo-SP  
Requisitante: Camila Mika Iashima      CRMV-SP 59037  
Clínica: Anclivepa

#### REAL TIME PCR QUALITATIVO - 1 AGENTE

Metodologia: REAÇÃO EM CADEIA DE POLIMERASE

Exame realizado..... BABESIA CANIS

MÉTODO DE ANÁLISE..... Real Time PCR - Taqman (Reporter: FAM, Quencher: QSY)

MATERIAL..... Sangue

RESULTADO..... NEGATIVO

OBSERVAÇÕES..... Embora a PCR ser um teste com alta sensibilidade, resultados falso-negativos podem ser obtidos quando o material genético na amostra enviada esteja comprometido, armazenamento e tempo decorrido da colheita são as principais intercorrências de inviabilidade no exame.

#### Referências:

Dias VACM, Ferreira FLA. Babesiose canina : Revisão. Publicações em Medicina Veterinária e Zootecnia, 10(2):886-888, 2016.

Birkenheuer AJ. Babesiosis. In: Sykes, J.E. Canine and Feline Infectious Diseases. Elsevier Sanunders, cap 75, p. 727-738, 2014.

Taboada J, Lobetti R. Babesiosis. In: Greene, C.E. Infectious disease of the dog and cat. Hardcover December; p. 722-736, 2006.

Dooms M, Chango A, Abdel-Nour A. Quantitative PCR (qPCR) and the guide to good pratiques MIQE:adapting and relevance in the clinical biology context. Ann Biol Clin (Paris). 2014 May-Jun;72(3):265-9.

Assinado eletronicamente por:  
RENATA DE OLIVEIRA IOVINE - CRMV-SP 29114

#### UNIDADE CAMPO BELO

Rua Pascal, 1382 - Campo Belo - SP  
Tel.: (11) 5531-6034



Unidade Veterinária Especializada

Nº OS: 194815      Animal: Sansao      Data: 28/02/2023  
Espécie: Canina      Raça: Srd Canino      Sexo: Macho      Dt. Nasc.: 27/02/2013      10a 0m 1d  
Proprietário: Rosemeire Pereira De Souza      CPF: 280.696.038-01      Telefone: (11) 94657-6562  
Endereço: Rua Ana Lucia De Amicis Nro: 532 Jardim Vera Cruz(Zona Sul) - São Paulo-SP  
Requisitante: Camila Mika Iashima      CRMV-SP 59037  
Clínica: Anclivepa

---

**EHRlichia Canis ELISA - TITULAÇÃO DE ANTICORPOS (IgG)**

Material....: SORO SANGUÍNEO

Metodologia: E.L.I.S.A.

Resultado..... NÃO REAGENTE

INTERPRETAÇÃO..... Reação fraca positiva: títulos 1:20 - 1:40

Reação média positiva: títulos 1:80 - 1:160

Reação forte positiva: títulos 1:320 - >ou= 1:640

Animais com titulação entre 1:20 a 1:40 podem ser considerados negativos ou em fase inicial da doença. Deve-se considerar o histórico, sintomatologia e/ou hemograma do paciente. Caso haja suspeita clínica, repetir o exame em 2 ou 3 semanas.

Animais com titulação superior a 1:80 podem ser considerados positivos. Caso o animal não tenha histórico ou esteja assintomático, considerar estágio subclínico e a realização de exames complementares.

Assinado eletronicamente por:  
RENATA DE OLIVEIRA IOVINE - CRMV-SP 29114

---

**UNIDADE CAMPO BELO**

Rua Pascal, 1382 - Campo Belo - SP  
Tel.: (11) 5531-6034



Unidade Veterinária Especializada

Nº OS: 194815      Animal: Sansao      Data: 28/02/2023  
Espécie: Canina      Raça: Srd Canino      Sexo: Macho      Dt. Nasc.: 27/02/2013      10a 0m 1d  
Proprietário: Rosemeire Pereira De Souza      CPF: 280.696.038-01      Telefone: (11) 94657-6562  
Endereço: Rua Ana Lucia De Amicis Nro: 532 Jardim Vera Cruz(Zona Sul) - São Paulo-SP  
Requisitante: Camila Mika Iashima      CRMV-SP 59037  
Clínica: Anclivepa

#### CITOLOGIA

Material....: SECREÇÕES , LÍQ.CAVITÁRIOS , NÓDULOS , TUMORES

Metodologia: COLORAÇÃO POR PANÓTICO RÁPIDO

Material..... Neoformação em região testicular.

Avaliação microscópica..... As amostras revelam densa celularidade, composta majoritariamente por neutrófilos e eosinófilos, além de fibroblastos de aspecto displásico. Chama atenção a presença frequente de mastócitos, caracterizados por citoplasma moderado, bem delimitado, com granulação arroxeada, núcleo central, arredondado, com cromatina grumosa e nucléolos não evidentes. Moderada anisocitose e anisocariose são observadas.

Diagnóstico..... Sugestivo de mastocitoma.

Recomenda-se confirmação por meio de biópsia e análise histopatológica.

Assinado eletronicamente por:  
HUGO ENRIQUE ORSINI BESERRA - CRMV- 31.794

#### CITOLOGIA

Material....: SECREÇÕES , LÍQ.CAVITÁRIOS , NÓDULOS , TUMORES

Metodologia: COLORAÇÃO POR PANÓTICO RÁPIDO

Material..... Nódulo em região cervical.

Avaliação microscópica..... Amostras exibindo celularidade elevada, compostas majoritariamente por neutrófilos degenerados, seguidos de ocasionais linfócitos, em meio a hemácias. Discretas figuras bacterianas cocóides dispostas em grupos livres ao fundo e sendo fagocitado pelos neutrofilos são observadas. Não foram observadas células neoplásicas.

Diagnóstico..... Processo inflamatório supurativo séptico.

Assinado eletronicamente por:  
HUGO ENRIQUE ORSINI BESERRA - CRMV- 31.794

#### UNIDADE CAMPO BELO

Rua Pascal, 1382 - Campo Belo - SP  
Tel.: (11) 5531-6034



Unidade Veterinária Especializada

Nº OS: 194815      Animal: Sansao      Data: 28/02/2023  
Espécie: Canina      Raça: Srd Canino      Sexo: Macho      Dt. Nasc.: 27/02/2013      10a 0m 1d  
Proprietário: Rosemeire Pereira De Souza      CPF: 280.696.038-01      Telefone: (11) 94657-6562  
Endereço: Rua Ana Lucia De Amicis Nro: 532 Jardim Vera Cruz(Zona Sul) - São Paulo-SP  
Requisitante: Camila Mika Iashima      CRMV-SP 59037  
Clínica: Anclivepa

## ECODOPPLERCARDIOGRAFIA

Resultado..... Peso: 30 Kg  
Frequência Cardíaca: 112 bpm  
Ritmo: Irregular

- Ventrículo Esquerdo:  
Septo interventricular:      Movimento: normocinético  
   Espessura: 0,75 cm / normal  
Parede livre:      Movimento: normocinética  
   Espessura: 0,86 cm / normal  
Cavidade:      Diâmetro diastólico do VE: 3,73 cm / normal  
                                 Diâmetro diastólico interno normalizado: 1,40/ normal  
                                 Diâmetro sistólico do VE: 2,13 cm / normal  
                                 Fração de encurtamento: 43% / normal  
                                 Fração de ejeção (Teich): 0,75/ normal

- Valvas Átrio-ventriculares:  
Mitrál: aspecto espessado com movimentação normal de suas cúspides. Os estudos Doppler mostraram insuficiência valvar discreta.  
Tricúspide: aspecto normal com movimentação normal de suas cúspides. Os estudos Doppler mostraram escape valvar.

- Valvas Sigmóideas:  
Aórtica: normal em aspecto e movimentação de suas válvulas. Os estudos Doppler mostraram fluxo transvalvar normal  
Pulmonar: normal em aspecto e movimentação de suas válvulas. Os estudos Doppler mostraram fluxo transvalvar normal

- Aorta (método sueco): 2,53 cm / normal  
- Átrio Esquerdo (método sueco): 3,15 cm / normal  
- Relação Átrio Esquerdo/ Aorta: 1,24/ normal

- Ventrículo Direito: normal  
- Átrio Direito: normal  
- Pericárdio: normal em aspecto  
- Contração Segmentar: normocinesia dos segmentos visibilizados

- Avaliação hemodinâmica e de indicadores de hipertensão arterial pulmonar  
Fluxo aórtico: Vmáx. = 1,09 m/s (grad. Pressão: 4,74 mmHg)  
Fluxo pulmonar: Vmáx. = 0,99 m/s (grad. Pressão: 3,96 mmHg)  
Regurgitação tricúspide: Vmáx. = 1,28 m/s (grad. Pressão: 6,54 mmHg)  
Veia cava caudal apresenta calibre e colabamento normais  
Artéria pulmonar direita apresenta calibre e distensibilidade normais  
A pressão sistólica arterial pulmonar estimada é de 11,54 mmHg  
O conjunto de achados ecocardiográficos indica baixa probabilidade de hipertensão arterial pulmonar

- Avaliação do padrão de enchimento de ventrículo esquerdo  
Fluxo mitral: E = 0,78 m/s, A = 1,06 m/s, tempo de desaceleração de E = 120 ms, relação E/A = 0,73  
TRIV = 60,00 ms, relação E/TRIV = 1,30 (normal)  
Velocidade anular mitral lateral: Em = 0,10 m/s, Am = 0,13 m/s, relação Ef/Em = 7,97  
Velocidade anular mitral septal: Em = 0,11 m/s, Am = 0,08 m/s  
O padrão de enchimento de VE é compatível com retardo no relaxamento miocárdico.

- Observações:  
- O espessamento valvar mitral apresenta discreta disfunção (insuficiência) sem sinais de repercussão hemodinâmica em câmaras esquerdas.  
- Câmaras cardíacas com dimensões normais.

## UNIDADE CAMPO BELO

Rua Pascal, 1382 - Campo Belo - SP  
Tel.: (11) 5531-6034



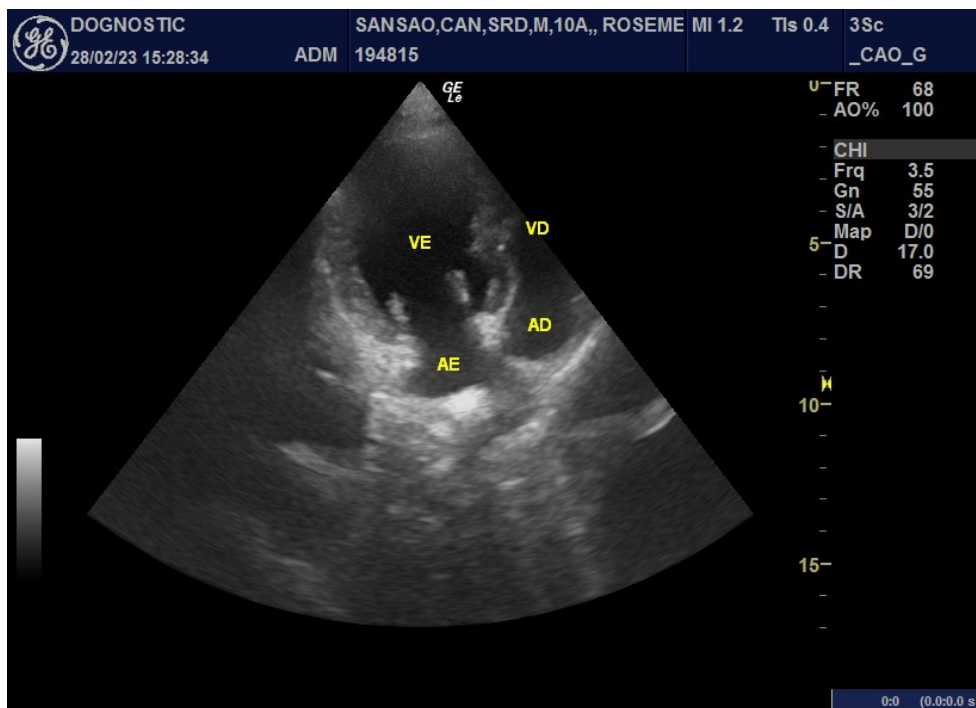
Unidade Veterinária Especializada

Nº OS: 194815      Animal: Sansao  
Espécie: Canina      Raça: Srd Canino  
Proprietário: Rosemeire Pereira De Souza      CPF: 280.696.038-01      Sexo: Macho      Dt. Nasc.: 27/02/2013      10a 0m 1d  
Endereço: Rua Ana Lucia De Amicis Nro: 532 Jardim Vera Cruz(Zona Sul) - São Paulo-SP  
Requisitante: Camila Mika Iashima      CRMV-SP 59037      Telefone: (11) 94657-6562  
Clínica: Anclivepa

## ECODOPPLERCARDIOGRAFIA

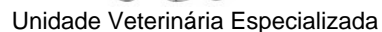
Resultado.....

- Conclusões:  
Espessamento valvar mitral  
Insuficiência valvar mitral discreta



## UNIDADE CAMPO BELO

Rua Pascal, 1382 - Campo Belo - SP  
Tel.: (11) 5531-6034



Data: 28/02/2023

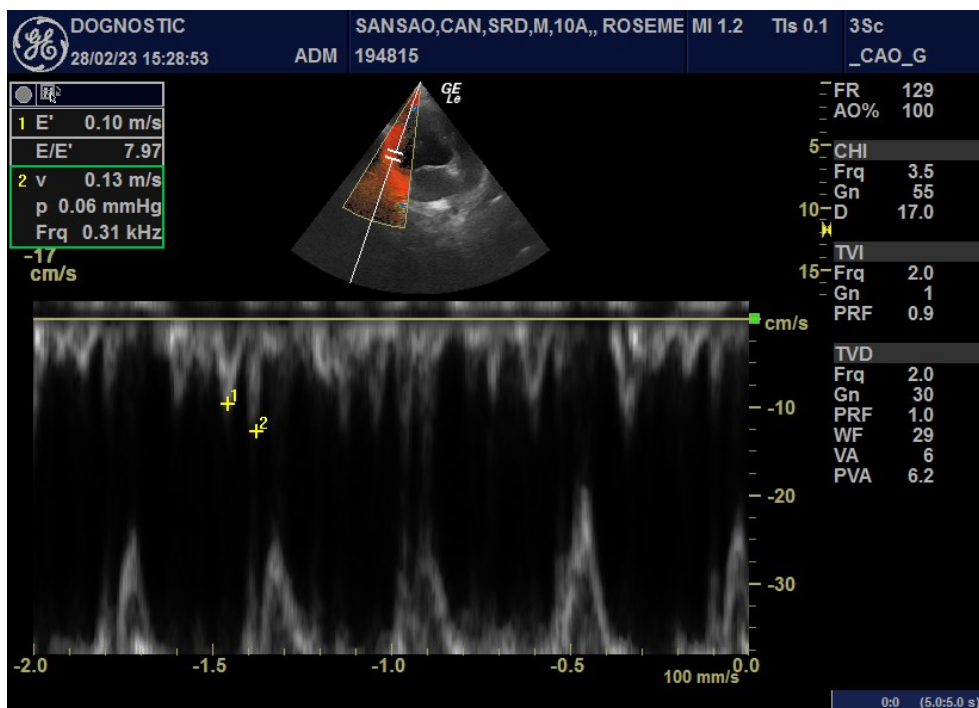
Dt. Nasc.: 27/02/2013

Telefone: (11) 94657-6562

Requisitante: Camila Mika Iashima CRMV-SP 59037

Clínica: Anclivepa

## ECODOPPLERCARDIOGRAFIA



Tel.: (11) 5531-6034



Unidade Veterinária Especializada

Nº OS: 194815

Animal: Sansao

Data: 28/02/2023

Espécie: Canina

Raça: Srd Canino

Sexo: Macho

Dt. Nasc.: 27/02/2013

10a 0m 1d

Proprietário: Rosemeire Pereira De Souza

CPF: 280.696.038-01

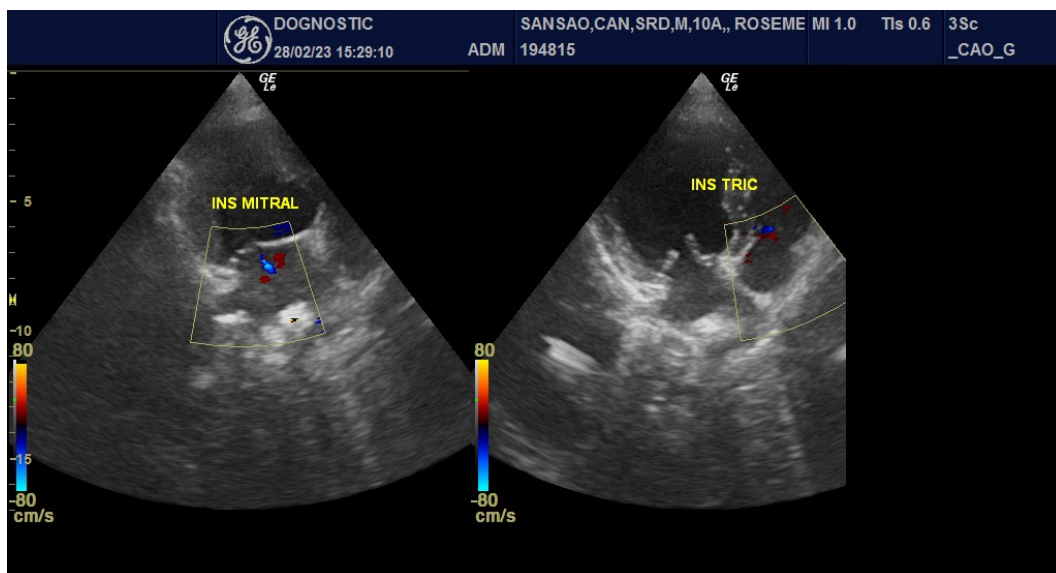
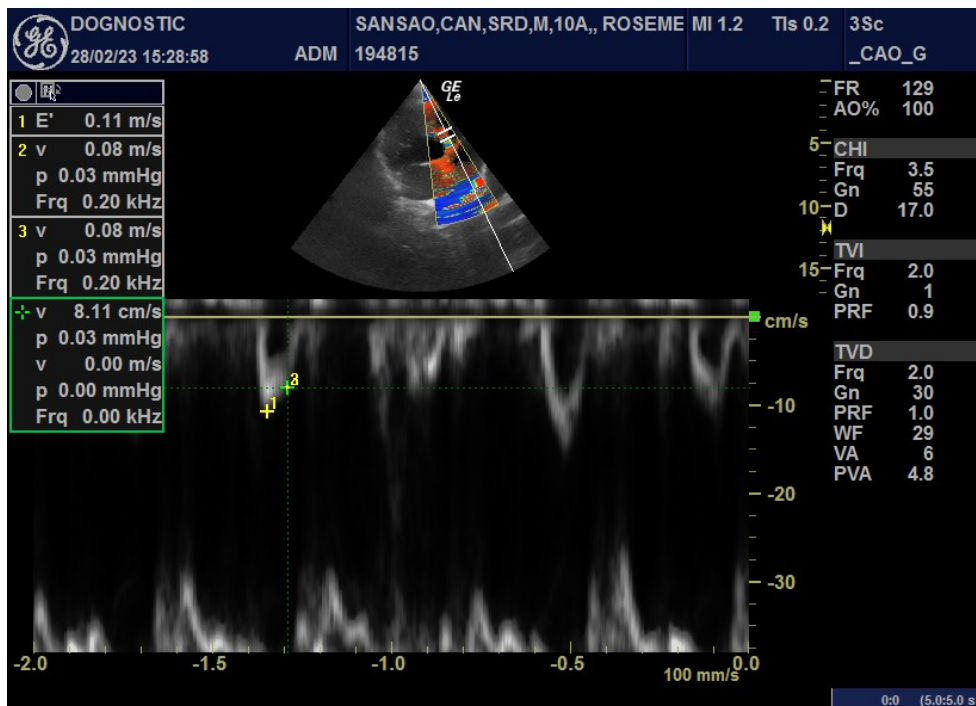
Telephone: (11) 94657-6562

Endereço: Rua Ana Lucia De Amicis Nro: 532 Jardim Vera Cruz(Zona Sul) - São Paulo-SP

Requisitante: Camila Mika Iashima CRMV-SP 59037

Clínica: Anclivepa

## ECODOPPLERCARDIOGRAFIA



## UNIDADE CAMPO BELO

Rua Pascal, 1382 - Campo Belo - SP

Tel.: (11) 5531-6034



Unidade Veterinária Especializada

Nº OS: 194815

Animal: Sansao

Data: 28/02/2023

Espécie: Canina

Raça: Srd Canino

Sexo: Macho Dt. Nasc.: 27/02/2013

10a 0m 1d

Proprietário: Rosemeire Pereira De Souza

CPF: 280.696.038-01

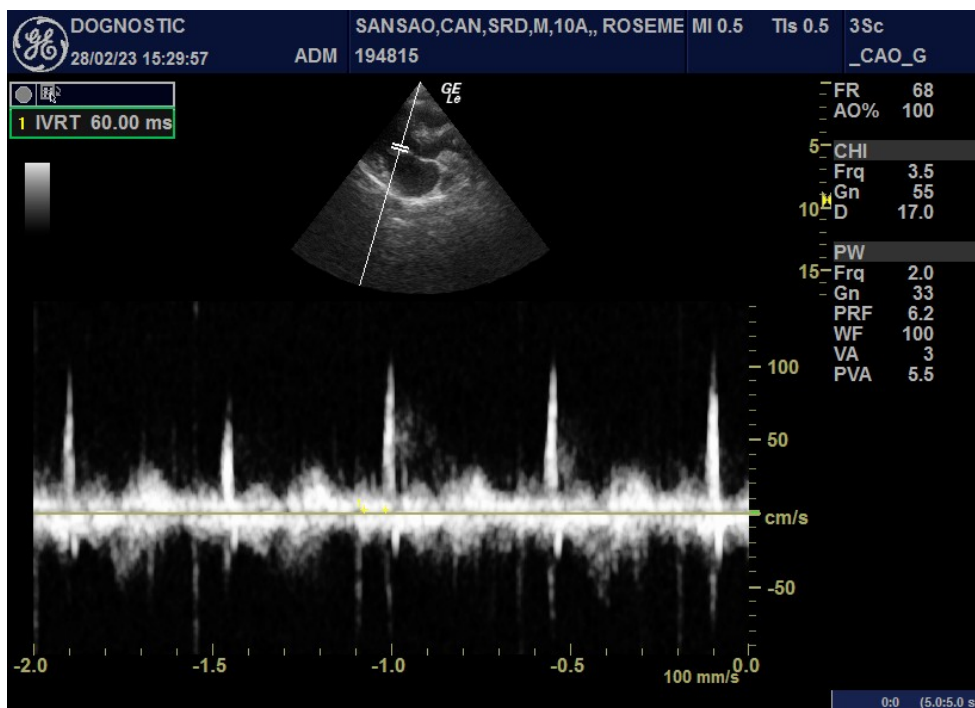
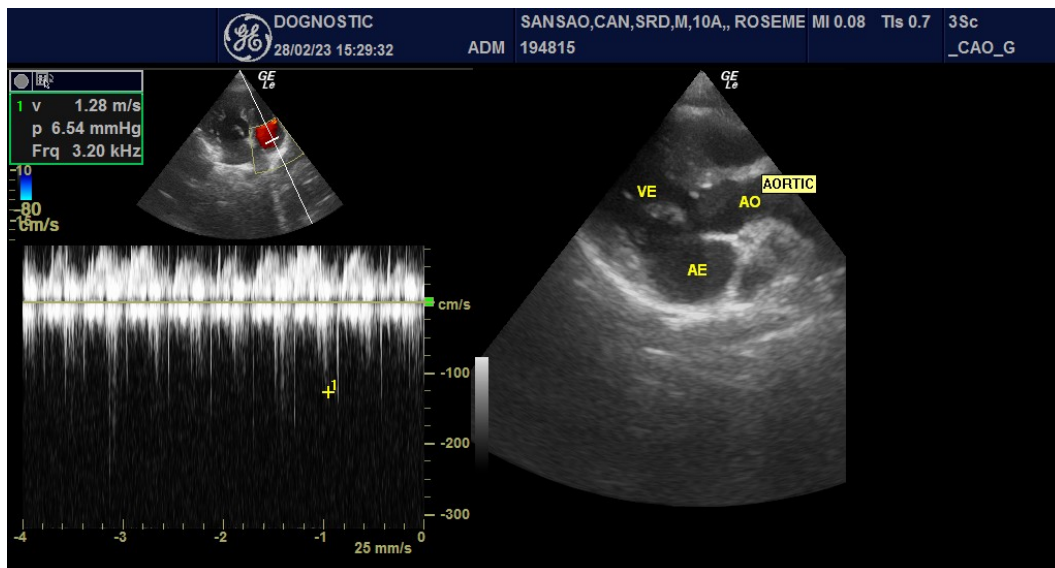
Telefone: (11) 94657-6562

Endereço: Rua Ana Lucia De Amicis Nro: 532 Jardim Vera Cruz(Zona Sul) - São Paulo-SP

Requisitante: Camila Mika Iashima CRMV-SP 59037

Clínica: Anclivepa

## ECODOPPLERCARDIOGRAFIA

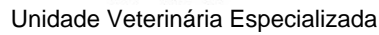


## UNIDADE CAMPO BELO

Rua Pascal, 1382 - Campo Belo - SP

Tel.: (11) 5531-6034





Tel.: (11) 5531-6034



Unidade Veterinária Especializada

Nº OS: 194815

Animal: Sansao

Data: 28/02/2023

Espécie: Canina

Raça: Srd Canino

Sexo: Macho

Dt. Nasc.: 27/02/2013

10a 0m 1d

Proprietário: Rosemeire Pereira De Souza

CPF: 280.696.038-01

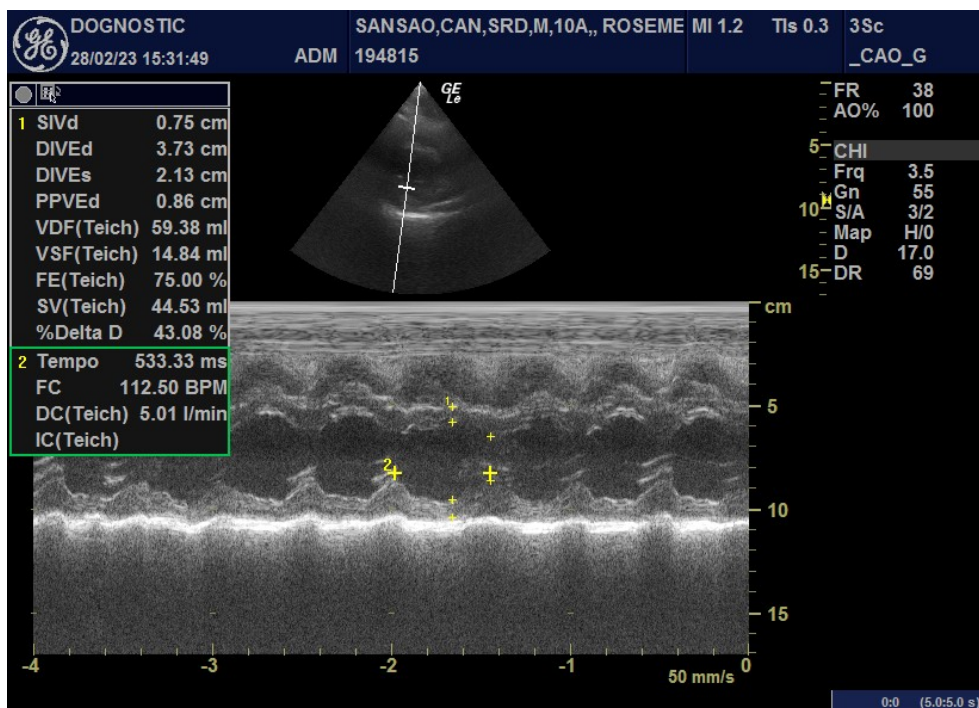
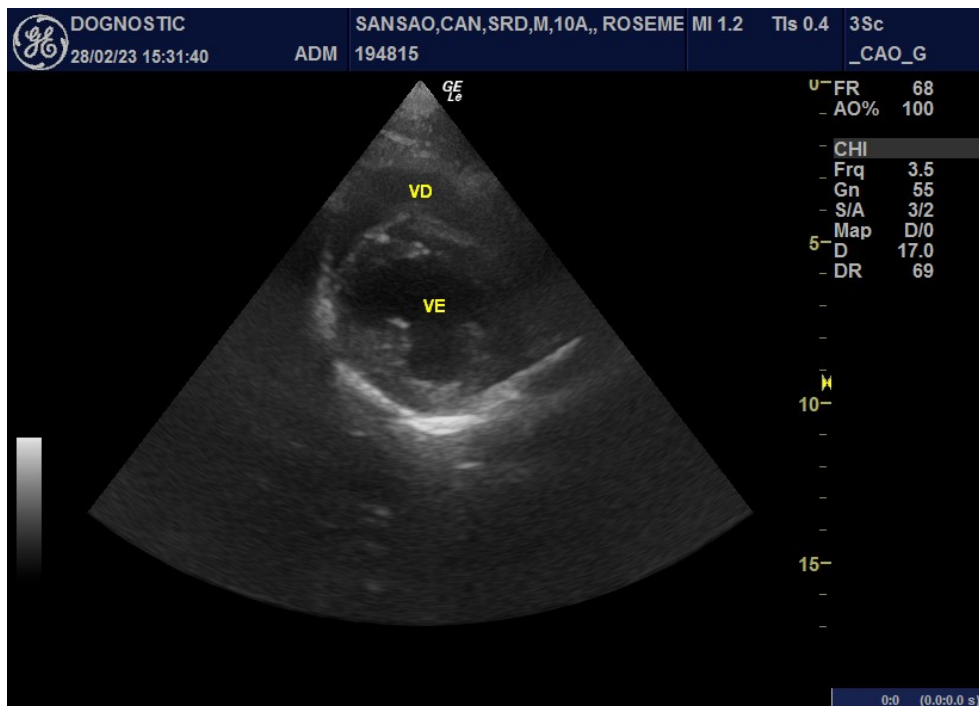
Telephone: (11) 94657-6562

Endereço: Rua Ana Lucia De Amicis Nro: 532 Jardim Vera Cruz(Zona Sul) - São Paulo-SP

Requisitante: Camila Mika Iashima CRMV-SP 59037

Clínica: Anclivepa

## ECODOPPLERCARDIOGRAFIA



## UNIDADE CAMPO BELO

Rua Pascal, 1382 - Campo Belo - SP

Tel.: (11) 5531-6034



Unidade Veterinária Especializada

Nº OS: 194815

Animal: Sansao

Espécie: Canina

Raça: Srd Canino

Sexo: Macho

Data: 28/02/2023

Dt. Nasc.: 27/02/2013

10a 0m 1d

Proprietário: Rosemeire Pereira De Souza

CPF: 280.696.038-01

Telefone: (11) 94657-6562

Endereço: Rua Ana Lucia De Amicis Nro: 532 Jardim Vera Cruz(Zona Sul) - São Paulo-SP

Requisitante: Camila Mika Iashima CRMV-SP 59037

Clínica: Anclivepa

---

## ECODOPPLERCARDIOGRAFIA

Assinado eletronicamente por:  
PRISCILA APARECIDA LOLI - CRMV-SP 26526

---

## UNIDADE CAMPO BELO

Rua Pascal, 1382 - Campo Belo - SP

Tel.: (11) 5531-6034