



LIVE DIAGNÓSTICO
Exames Veterinários

Centro de Referência em Diagnósticos Veterinários

Rua Conselheiro Moreira de Barros 1846 - CEP 02430-000 Lauzane Paulista - SP
Fone: (11) 2239-2326 / (11) 2238-4030 / (11) 95937-1875 (Recepção - Whatsapp)
livenorte@livediagnostico.com.br - www.livediagnostico.com.br

Nº OS: 216469

Animal: Baby

Data: 27/12/2022

Espécie: Canina

Raça: Poodle Toy

Sexo: Fêmea

Proprietário: Hyago Mendes Machado

Dt. Nasc.: 27/12/2009

Idade: 13a 0m 0d

Requisitante: Aline De Paula Ferraz - Me CRMV-SP 21581

Clínica: Saude Vet

ECODOPPLERCARDIOGRAMA

ECODOPPLERCARDIOGRAMA

Frequência Cardíaca: 173 bpm
Ritmo: irregular/taquicárdico.

MEDIDAS ECOCARDIOGRÁFICAS MODOS M E 2D

Ventrículo esquerdo

Espessura do septo interventricular: 1,1 cm - aumentado
Espessura da parede: 0,7 cm - aumento discreto
Diâmetro interno diastólico: 2,4 cm - normal/redução discreta
Diâmetro interno sistólico: 1,5 cm - normal
Diâmetro interno diastólico normalizado: 1,23 - normal
Distância E-septo: 0,3 cm - normal

Ventrículo direito

Parede: normal
Diâmetro interno diastólico: normal
Átrio direito: normal

Artéria pulmonar: normal

Átrio esquerdo: 2,2 cm - normal
Aorta: 1,8 cm - normal
Relação átrio esquerdo/aorta: 1,24 (Referência: < 1,60)

ÍNDICES SISTÓLICOS

Fração de encurtamento: 35 % (Referência: 28 - 50%)
Fração de ejeção (Teichholz): 67 % (Referência: 60 - 80%)

ÍNDICES DIASTÓLICOS

Velocidade da onda E mitral: 0,45 m/s (Referência: 0,53 - 1,08 m/s)
Velocidade da onda A mitral: 0,70 m/s (Referência: 0,38 - 0,52 m/s)
Relação onda E/A: 0,64 (Referência: 1,0 - 2,0)
Tempo de desaceleração de onda E mitral: 63 m/s - normal
Relação E/E' septal: 12,7 m/s.
Tempo de relaxamento isovolumétrico: 44 m/s - normal

OUTROS ÍNDICES

Velocidade máxima do fluxo aórtico: 0,80 m/s (Referência: 0,92 - 2,30 m/s)
Gradiente do fluxo aórtico: 2,56 mmHg
Velocidade máxima do fluxo pulmonar: 0,82 m/s (Referência: 0,50 - 1,60 m/s)
Gradiente do fluxo pulmonar: 2,71 mmHg

ANÁLISE DESCRITIVA

> Valvas atrioventriculares

- Mitral apresenta degeneração e movimentação normais das cúspides. O estudo Doppler e o mapeamento de fluxo em cores mostrou fluxo turbulento sistólico no interior do átrio esquerdo. Insuficiência de valva de grau discreto.

- Tricúspide: apresenta aspecto e movimentação normais das cúspides. O estudo Doppler e o mapeamento de fluxo em cores mostrou fluxo turbulento sistólico no interior do átrio direito. Insuficiência de valva de grau discreto.
Estimativa do fluxo regurgitante: 2,37 m/s; gradiente de pressão: 22 mmHg.

> Valvas semilunares

- Aórtica: apresenta aspecto e movimentação normais das cúspides. O estudo Doppler e o mapeamento de fluxo em cores mostrou fluxo transvalvar normal.
- Pulmonar: apresenta aspecto e movimentação normais das cúspides. O estudo Doppler e o mapeamento de fluxo em cores mostrou fluxo transvalvar normal.

> Septos: interventricular, interatrial e atrioventricular íntegros.



LIVE DIAGNÓSTICO
Exames Veterinários

Centro de Referência em Diagnósticos Veterinários

Rua Conselheiro Moreira de Barros 1846 - CEP 02430-000 Lauzane Paulista - SP

Fone: (11) 2239-2326 / (11) 2238-4030 / (11) 95937-1875 (Recepção - Whatsapp)

livenorte@livediagnostico.com.br - www.livediagnostico.com.br

Nº OS: 216469

Animal: Baby

Data: 27/12/2022

Espécie: Canina

Raça: Poodle Toy

Sexo: Fêmea

Proprietário: Hyago Mendes Machado

Dt. Nasc.: 27/12/2009

Idade: 13a 0m 0d

Requisitante: Aline De Paula Ferraz - Me CRMV-SP 21581

Clínica: Saude Vet

ECODOPPLERCARDIOGRAMA

ECODOPPLERCARDIOGRAMA

> Pericárdio: normal, sem derrames.

> Contração segmentar: normocinesia de todos os segmentos analisados.

> Observações:

-Insuficiência de valva mitral com repercussão hemodinâmica.

-Insuficiência de valva tricúspide sem repercussão hemodinâmica.

CONCLUSÕES

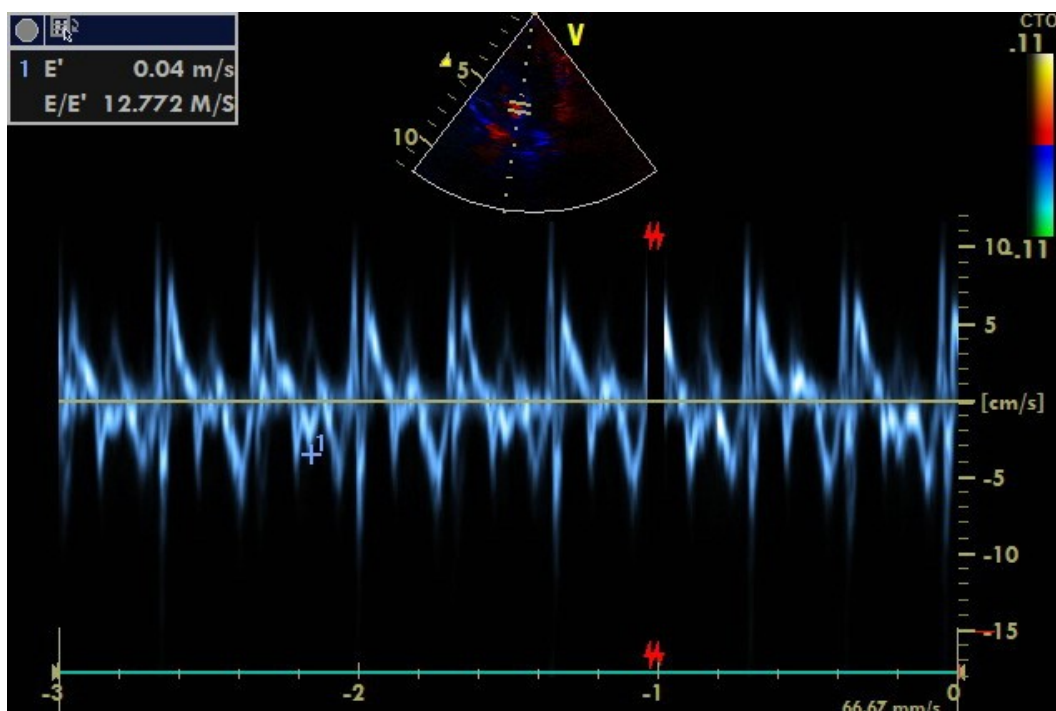
Remodelamento concêntrico de ventrículo esquerdo.

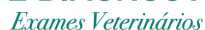Doença degenerativa de valva mitral.

Insuficiência de valva mitral de grau discreto.

Insuficiência de valva tricúspide de grau discreto.

Baixa probabilidade de hipertensão arterial pulmonar.





Clínica: Saude Vet

Data: 27/12/2022

Idade: 13a 0m 0d



LIVE DIAGNÓSTICO
Exames Veterinários

Centro de Referência em Diagnósticos Veterinários

Rua Conselheiro Moreira de Barros 1846 - CEP 02430-000 Lauzane Paulista - SP

Fone: (11) 2239-2326 / (11) 2238-4030 / (11) 95937-1875 (Recepção - Whatsapp)

livenorte@livediagnostico.com.br - www.livediagnostico.com.br

Nº OS: 216469

Animal: Baby

Data: 27/12/2022

Espécie: Canina

Raça: Poodle Toy

Sexo: Fêmea

Proprietário: Hyago Mendes Machado

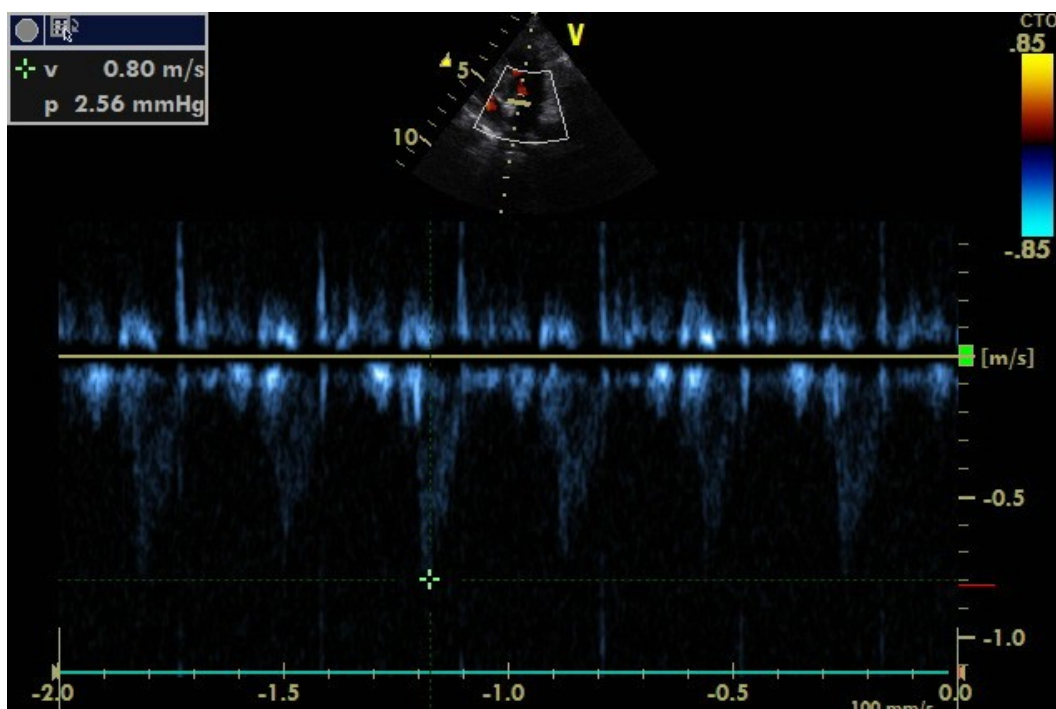
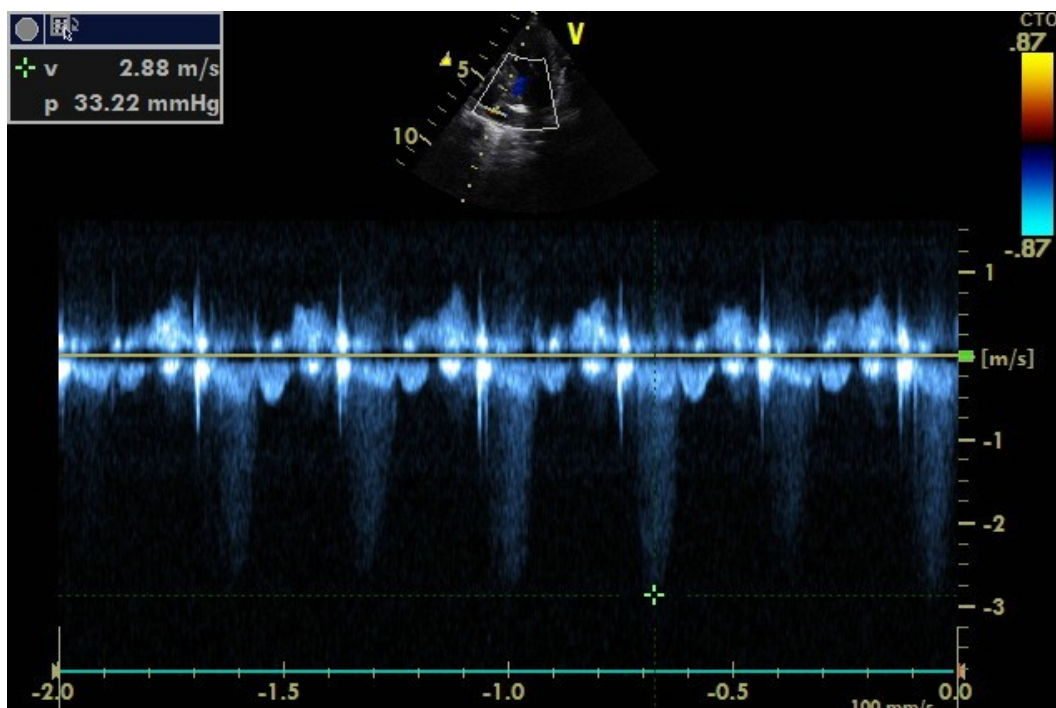
Dt. Nasc.: 27/12/2009

Idade: 13a 0m 0d

Requisitante: Aline De Paula Ferraz - Me CRMV-SP 21581

Clínica: Saude Vet

ECODOPPLERCARDIOGRAMA



Rua Conselheiro Moreira de Barros, 1846

Lauzane Paulista - São Paulo - SP CEP: 02430-000

Telefone: (11) 2239-2326



LIVE DIAGNÓSTICO
Exames Veterinários

Centro de Referência em Diagnósticos Veterinários

Rua Conselheiro Moreira de Barros 1846 - CEP 02430-000 Lauzane Paulista - SP

Fone: (11) 2239-2326 / (11) 2238-4030 / (11) 95937-1875 (Recepção - Whatsapp)

livenorte@livediagnostico.com.br - www.livediagnostico.com.br

Nº OS: 216469

Animal: Baby

Data: 27/12/2022

Espécie: Canina

Raça: Poodle Toy

Sexo: Fêmea

Proprietário: Hyago Mendes Machado

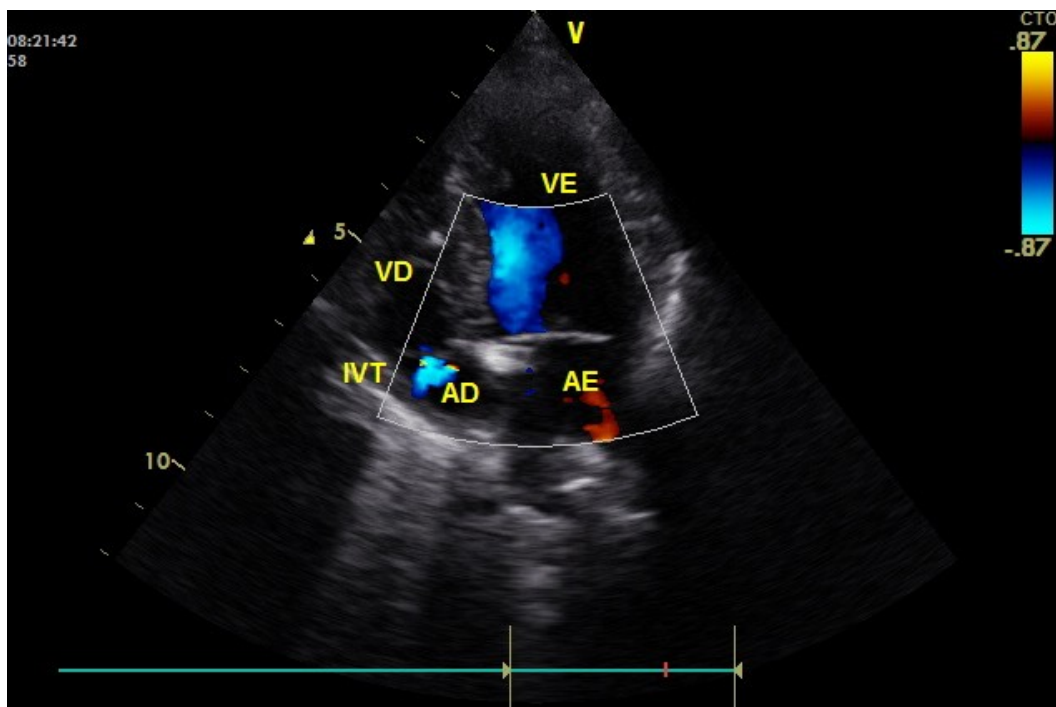
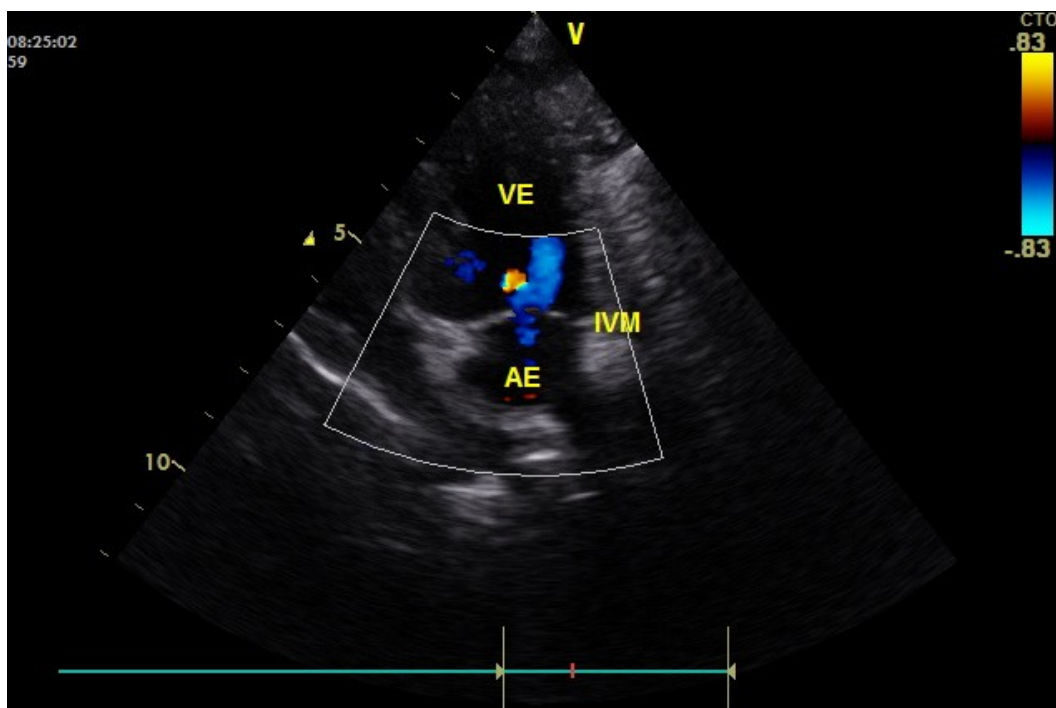
Dt. Nasc.: 27/12/2009

Idade: 13a 0m 0d

Requisitante: Aline De Paula Ferraz - Me CRMV-SP 21581

Clínica: Saude Vet

ECODOPPLERCARDIOGRAMA



Rua Conselheiro Moreira de Barros, 1846

Lauzane Paulista - São Paulo - SP CEP: 02430-000

Telefone: (11) 2239-2326



LIVE DIAGNÓSTICO
Exames Veterinários

Centro de Referência em Diagnósticos Veterinários

Rua Conselheiro Moreira de Barros 1846 - CEP 02430-000 Lauzane Paulista - SP

Fone: (11) 2239-2326 / (11) 2238-4030 / (11) 95937-1875 (Recepção - Whatsapp)

livenorte@livediagnostico.com.br - www.livediagnostico.com.br

Nº OS: 216469

Animal: Baby

Data: 27/12/2022

Espécie: Canina

Raça: Poodle Toy

Sexo: Fêmea

Proprietário: Hyago Mendes Machado

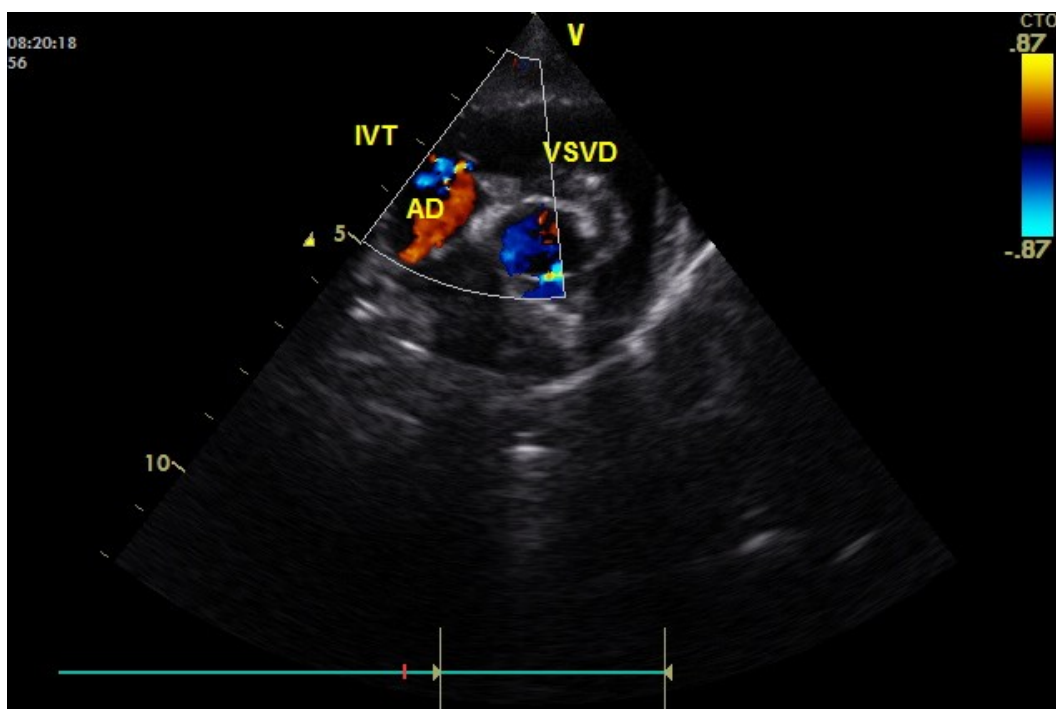
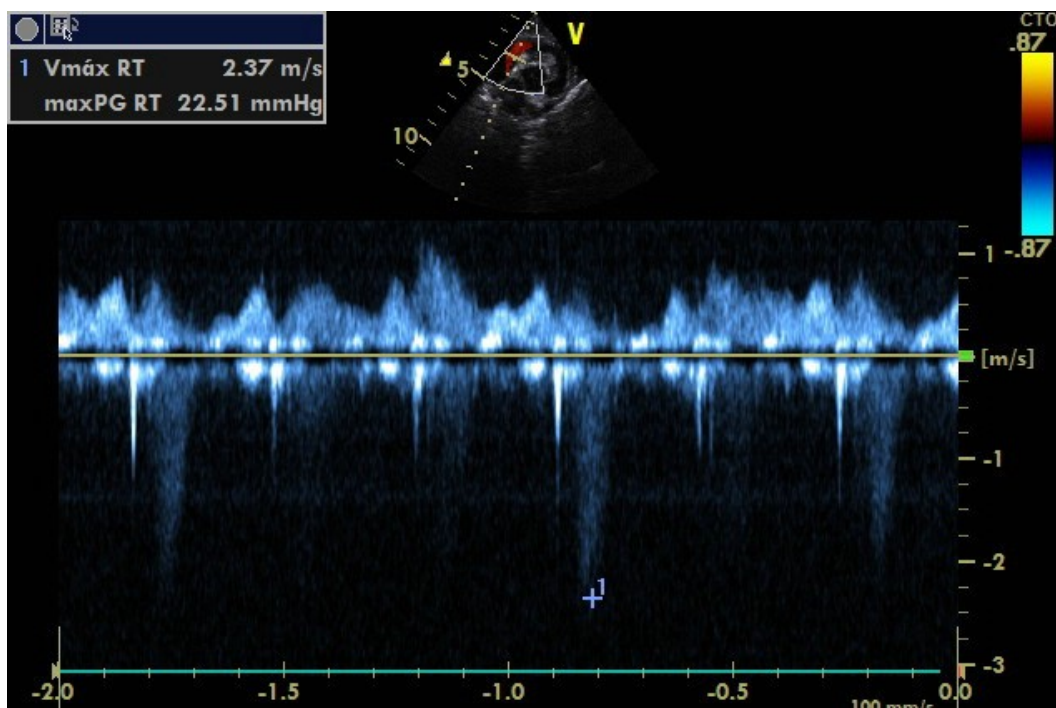
Dt. Nasc.: 27/12/2009

Idade: 13a 0m 0d

Requisitante: Aline De Paula Ferraz - Me CRMV-SP 21581

Clínica: Saude Vet

ECODOPPLERCARDIOGRAMA



Rua Conselheiro Moreira de Barros, 1846

Lauzane Paulista - São Paulo - SP CEP: 02430-000

Telefone: (11) 2239-2326



LIVE DIAGNÓSTICO
Exames Veterinários

Centro de Referência em Diagnósticos Veterinários

Rua Conselheiro Moreira de Barros 1846 - CEP 02430-000 Lauzane Paulista - SP

Fone: (11) 2239-2326 / (11) 2238-4030 / (11) 95937-1875 (Recepção - Whatsapp)

livenorte@livediagnostico.com.br - www.livediagnostico.com.br

Nº OS: 216469

Animal: Baby

Data: 27/12/2022

Espécie: Canina

Raça: Poodle Toy

Sexo: Fêmea

Proprietário: Hyago Mendes Machado

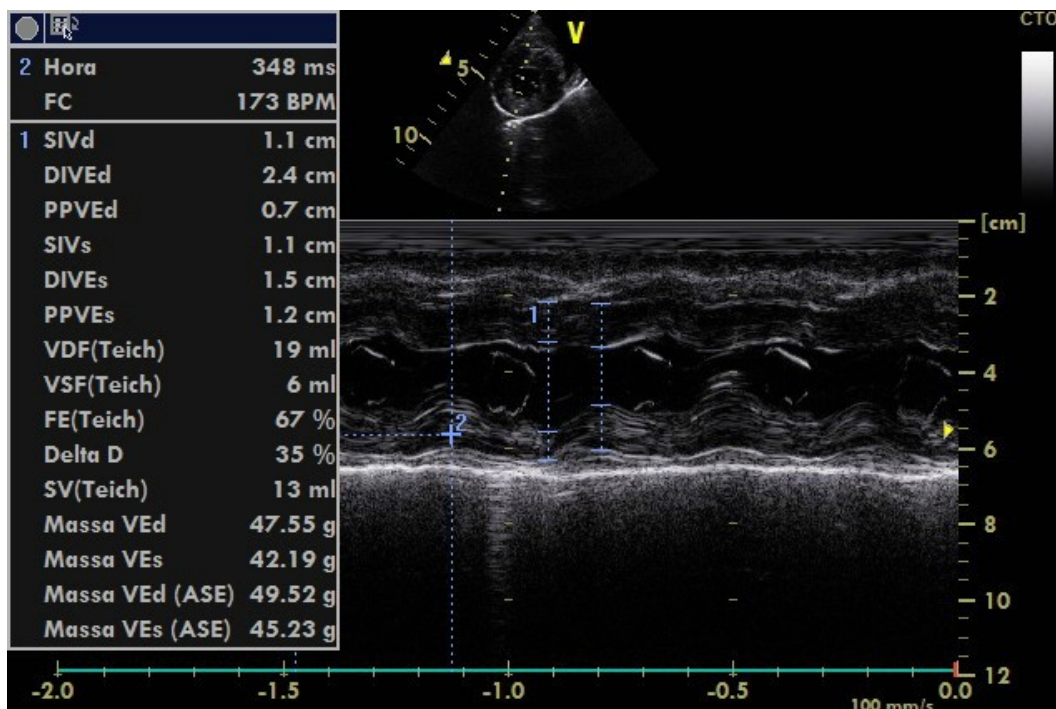
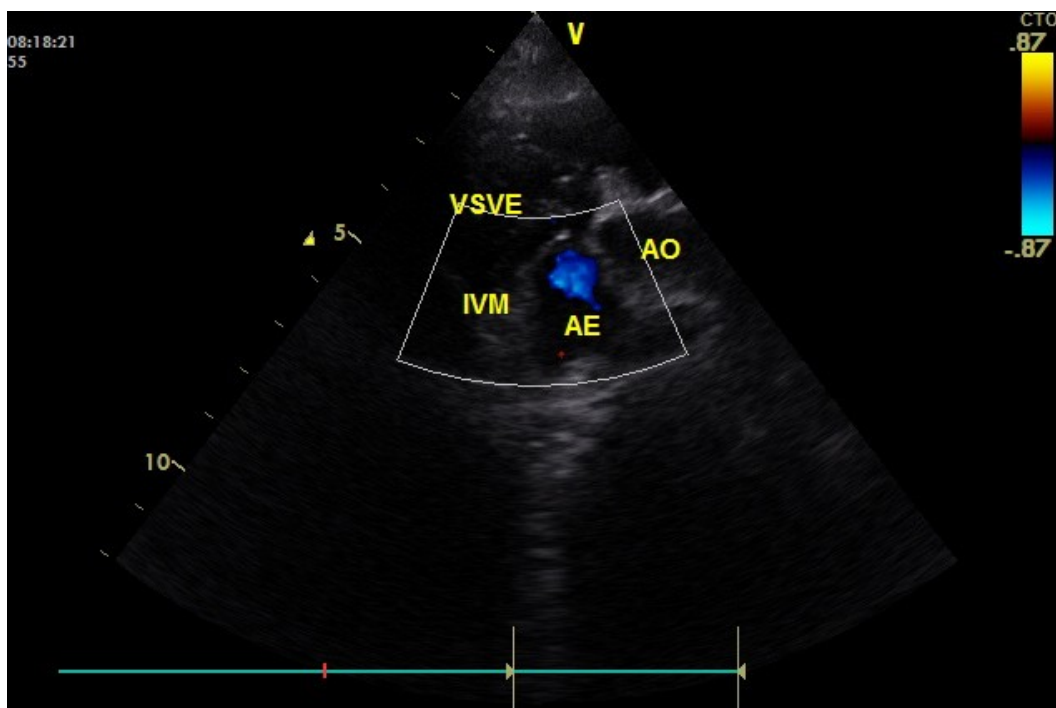
Dt. Nasc.: 27/12/2009

Idade: 13a 0m 0d

Requisitante: Aline De Paula Ferraz - Me CRMV-SP 21581

Clínica: Saúde Vet

ECODOPPLERCARDIOGRAMA



Rua Conselheiro Moreira de Barros, 1846

Lauzane Paulista - São Paulo - SP CEP: 02430-000

Telefone: (11) 2239-2326



LIVE DIAGNÓSTICO
Exames Veterinários

Centro de Referência em Diagnósticos Veterinários

Rua Conselheiro Moreira de Barros 1846 - CEP 02430-000 Lauzane Paulista - SP

Fone: (11) 2239-2326 / (11) 2238-4030 / (11) 95937-1875 (Recepção - Whatsapp)

livenorte@livediagnostico.com.br - www.livediagnostico.com.br

Nº OS: 216469

Animal: Baby

Data: 27/12/2022

Espécie: Canina

Raça: Poodle Toy

Sexo: Fêmea

Proprietário: Hyago Mendes Machado

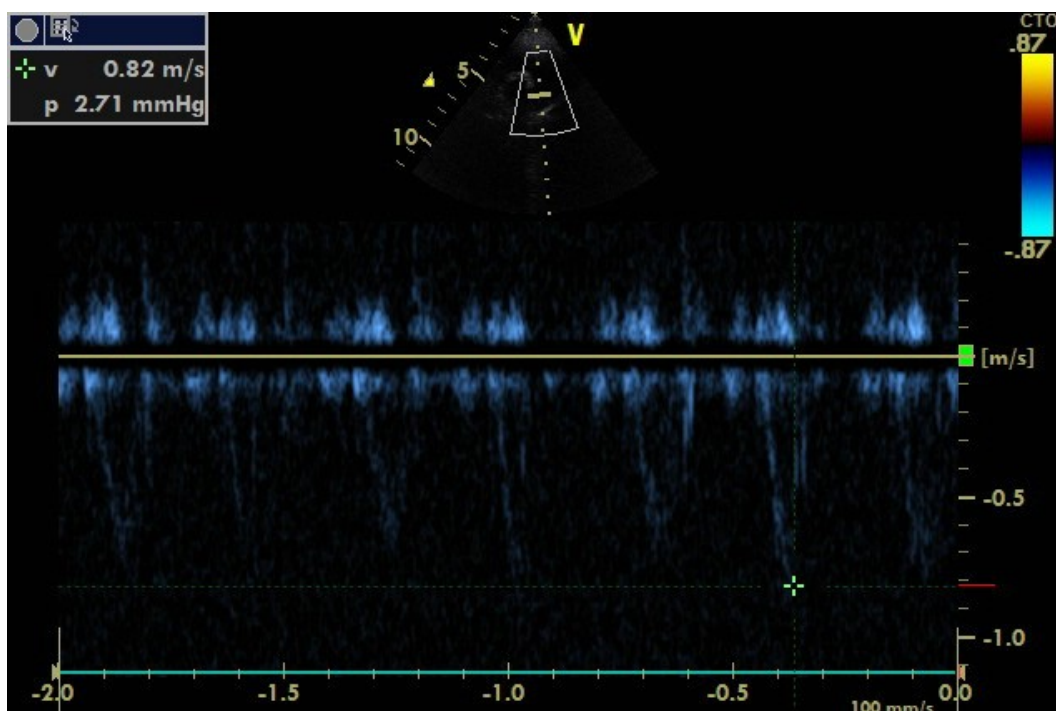
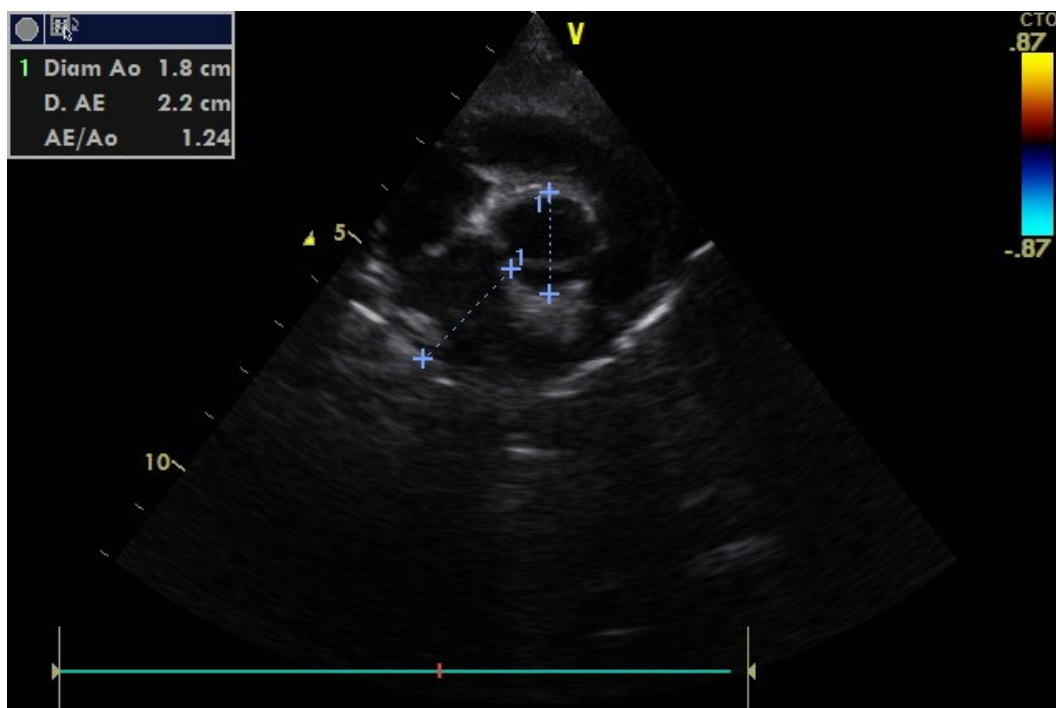
Dt. Nasc.: 27/12/2009

Idade: 13a 0m 0d

Requisitante: Aline De Paula Ferraz - Me CRMV-SP 21581

Clínica: Saude Vet

ECODOPPLERCARDIOGRAMA



Rua Conselheiro Moreira de Barros, 1846

Lauzane Paulista - São Paulo - SP CEP: 02430-000

Telefone: (11) 2239-2326



LIVE DIAGNÓSTICO
Exames Veterinários

Centro de Referência em Diagnósticos Veterinários

Rua Conselheiro Moreira de Barros 1846 - CEP 02430-000 Lauzane Paulista - SP

Fone: (11) 2239-2326 / (11) 2238-4030 / (11) 95937-1875 (Recepção - Whatsapp)

livenorte@livediagnostico.com.br - www.livediagnostico.com.br

Nº OS: 216469

Animal: Baby

Data: 27/12/2022

Espécie: Canina

Raça: Poodle Toy

Sexo: Fêmea

Proprietário: Hyago Mendes Machado

Dt. Nasc.: 27/12/2009

Idade: 13a 0m 0d

Requisitante: Aline De Paula Ferraz - Me CRMV-SP 21581

Clínica: Saude Vet

ECODOPPLERCARDIOGRAMA

Assinado eletronicamente por: em 27/12/2022 11:33:41
DANIELA NAKATA - CRMV-SP 55578