

No. do Exame: 001078054
Nome.....: MEL
Raça.....: SRD CANINO
Sexo.....: FÊMEA
Proprietário: PATRICIA ROSEANE LEAL OLIVEIRA
Medico Vet.: RODRIGO CAMARGO MIRANDA
Clinica Vet.: ANCLIVEPA CASA VERDE (161)

Data Entrada: 03/03/2023
Espécie...: CANINA
Idade: 7 Ano(s)
Tel.: 93352-0196
CRMV: 44319

LAUDO ECODOPPLERCARDIOGRAMA

Parâmetros Analisados:

Frequência cardíaca em batimentos por minuto (BPM): 168bpm;
Ritmo: regular

MODO B (BIDIMENSIONAL) e M (UNIDIMENSIONAL)

- Valvas atrioventriculares:

Mitral: normal;

Tricúspide: normal;

- Valvas semilunares:

Aórtica: normal

Pulmonar: normal

- Pericárdio: normal;

- Aorta: 1,75cm - normal;

- Átrio Esquerdo: 2,42cm - normal

- Relação Átrio Esquerdo/Aorta: 1,38- normal

- Ventrículo Direito: normal ;

- Átrio Direito: normal ;

- Ventrículo Esquerdo:

Septo Interventricular:

Movimento: normal

Espessura: 0,57cm- normal

Parede Livre:

Movimento: normal

Espessura: 0,61cm - normal

No. do Exame: 001078054
Nome.....: MEL
Raça.....: SRD CANINO
Sexo.....: FÊMEA
Proprietário: PATRICIA ROSEANE LEAL OLIVEIRA
Medico Vet...: RODRIGO CAMARGO MIRANDA
Clinica Vet..: ANCLIVEPA CASA VERDE (161)

Data Entrada: 03/03/2023
Espécie...: CANINA
Idade: 7 Ano(s)
Tel.: 93352-0196
CRMV: 44319

Cavidade do Ventrículo Esquerdo:
Diâmetro Diastólico: 2,73cm - normal
Diâmetro Sistólico: 1,30cm- normal
Fração de Encurtamento: 52% - aumentado
Fração de Ejeção: 84% - aumentado

DOPPLER

- Velocidade máxima do Fluxo Aórtico: 1,51ms; 9,18mmHg
- Velocidade máxima do Fluxo Pulmonar: 1,03ms; 4,30mmHg
- Velocidade da onda E mitral: 0,82m/s
- Velocidade da onda A mitral: 0,85m/s
- Relação E/A mitral: 0,97 reduzido
- Tempo de relaxamento isovolumétrico (TRIV) 48ms
- Relação E/TRIV: normal

OBSERVAÇÕES:

Relação E<<A - Padrão anormal de relaxamento ventricular
Câmaras cardíacas com dimensões normais
Miocárdio com espessura normal
Ventrículo esquerdo apresenta sinais desempenho miocárdico sistólico normal sem alteração contrátil segmentar.
Pericárdio com aspecto normal


CONCLUSÃO:

Exame normal sob aspecto anatômico

M.V. Marcella C Galvão
Médica Veterinária
CRMV SP 41257

No. do Exame: 001078054
Nome.....: MEL
Raça.....: SRD CANINO
Sexo.....: FÊMEA
Proprietário: PATRICIA ROSEANE LEAL OLIVEIRA
Medico Vet.: RODRIGO CAMARGO MIRANDA
Clinica Vet.: ANCLIVEPA CASA VERDE (161)

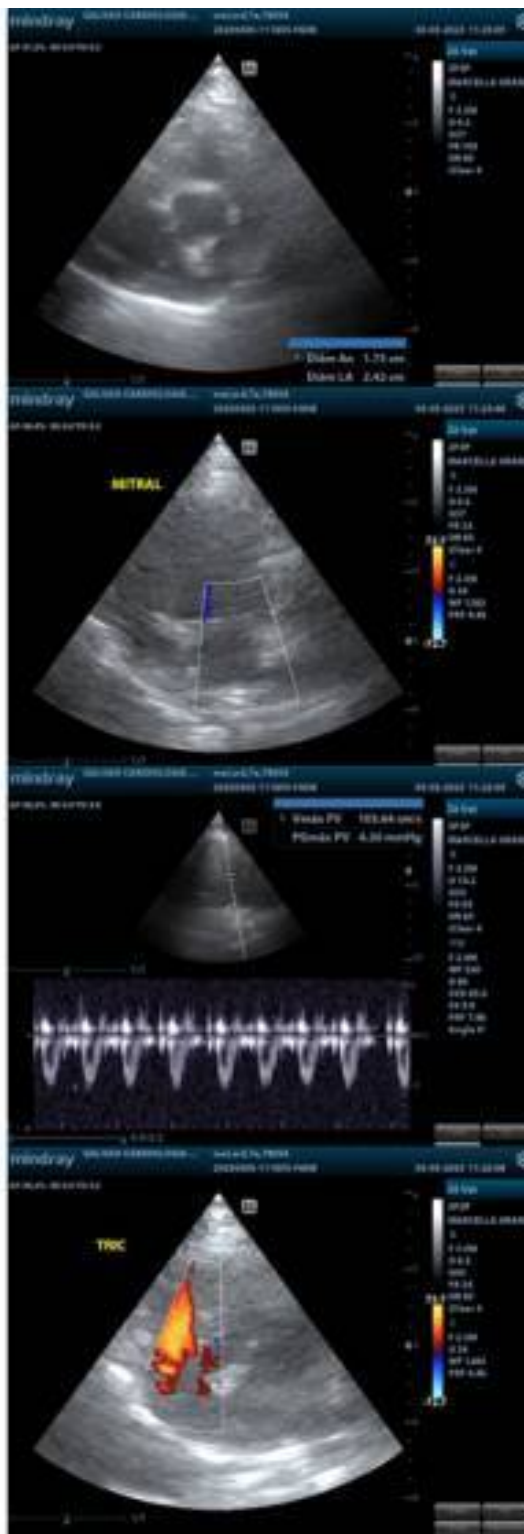Data Entrada: 03/03/2023
Espécie...: CANINA
Idade: 7 Ano(s)
Tel.: 93352-0196
CRMV: 44319



Marcella Cristina Galvão
Médica Veterinária
CRMV/SP: 41257

Data Entrada: 03/03/2023
Espécie.: CANINA
Idade: 7 Ano(s)
Tel.: 93352-0196

CRMV: 44319



***O valor preditivo de qualquer exame complementar ao diagnóstico depende de uma análise conjunta dos demais dados do paciente**