

Nº OS: 290742 Animal: Brutos
Espécie: Canina
Proprietário: Erika Marques Da Silva
Requisitante: Renata Fabiana
Clínica: Televet Brasil - Solucoes Veterinarias

Data: 24/02/2023
Raça: Pastor Capa Preta
Sexo: Macho
Dt. Nasc.: 23/02/2019
Idade: 4a 0m 1d

Hemograma

Material....: SANGUE COM EDTA/ HEPARINA
Metodologia: CONTAGEM AUTOMÁTICA CONFERIDA EM LÂMINA
Equipamento: Urit 3000

Vlr Ref. Absoluto

Vlr Ref. Relativo

Eritrograma

Eritrócitos.....	7,33 milhões/mm ³		5,5 até 8,5 milhões/mm ³
Hemoglobina.....	19,2 g/dL		12 até 18 g/dL
Hematócrito.....	51,8 %		37 até 55 %
V.c.m.....	70,67 u ³		60 até 77 u ³
H.c.m.....	26,1 pg		21 até 26 pg
C.h.c.m.....	37 %		30 até 36 %
Proteína total.....	6,8		5,5 até 8 g/dL
Eritroblastos.....	0,00		0 até 1%
Observações série vermelha....	MORFOLOGIA CELULAR SEM ALTERAÇÕES DIGNAS DE NOTA		
.....	PLASMA LIPÊMICO ++-		

Leucograma

Leucócitos.....	13,20 mil/mm ³		6 até 16 mil/mm ³
Mielócitos.....	0,00 %	0 /mm ³	0%
Metamielócitos.....	0,00 %	0 /mm ³	0%
Bastonetes.....	0,00 %	0 /mm ³	0 até 480
Segmentados.....	68,00 %	8976 /mm ³	3600 até 12320
Eosinófilos.....	12,00 %	1584 /mm ³	120 até 1600
Basófilos.....	0,00 %	0 /mm ³	0 até 160
Linfócitos típicos.....	16,00 %	2112 /mm ³	720 até 4800
Linfócitos atípicos.....	0,00 %	0 /mm ³	0 %
Monócitos.....	4,00 %	528 /mm ³	180 até 1600
Outros (*).....	0,00 %	0 /mm ³	3 até 10 %
Observações série branca.....	MORFOLOGIA CELULAR SEM ALTERAÇÕES DIGNAS DE NOTA		
Contagem plaquetária.....	263 mil/mm ³		200 até 500 mil/mm ³
Avaliação plaquetária.....	NADA DIGNO DE NOTA		

Assinado eletronicamente por: AMANDA EVELYN CECCONI DA SILVA - CRMV-SP SP 26742

Ureia

Material....: SORO SANGUÍNEO
Metodologia: CINÉTICO
Equipamento: PKL 125 MhLab

Valores de Referência

Resultado..... 24,00 15 até 40 mg/dL

Assinado eletronicamente por: AMANDA EVELYN CECCONI DA SILVA - CRMV-SP SP 26742

Creatinina

Material....: SORO SANGUÍNEO
Metodologia: CINÉTICO
Equipamento: PKL 125 MhLab

Valores de Referência

Resultado..... 1,20 0,50 até 1,50 mg/dL

Nº OS: 290742 Animal: Brutos
Espécie: Canina
Proprietário: Erika Marques Da Silva
Requisitante: Renata Fabiana
Clínica: Televet Brasil - Solucoes Veterinarias

Data: 24/02/2023
Raça: Pastor Capa Preta
Dt. Nasc.: 23/02/2019
Sexo: Macho
Idade: 4a 0m 1d

Creatinina

Material...: SORO SANGUÍNEO
Metodologia: CINÉTICO
Equipamento: PKL 125 MhLab

Valores de Referência

Assinado eletronicamente por: AMANDA EVELYN CECCONI DA SILVA - CRMV-SP SP 26742

T.G.P. (A.L.T.)

Material...: SORO SANGUÍNEO
Metodologia: CINÉTICO / ENZIMÁTICO
Equipamento: PKL 125 MhLab

Valores de Referência

Resultado..... 42,00 10 até 88 UI/L

Assinado eletronicamente por: AMANDA EVELYN CECCONI DA SILVA - CRMV-SP SP 26742

Fosfatase Alcalina (F.A.)

Material...: SORO SANGUÍNEO
Metodologia: CINÉTICO
Equipamento: PKL 125 MhLab

Valores de Referência

Resultado..... 30,00 10 até 92 UI/L

Observação..... LIPEMIA ++-

Nota

- A lipemia é uma alteração observada na amostra quando o soro ou plasma estão turvos e leitosos, ao invés de límpidos.
- Ocorre quando as amostras são coletadas após a alimentação do animal, por exemplo, sem o jejum mínimo de 8 horas.
- Ela não é um indicativo apenas da falta de jejum para o exame; pode, também, ocorrer em animais com diabetes mellitus, hipotireoidismo, hiperadrenocorticism e outras doenças.
- Analitos que são mensurados por espectrofotometria sofrem alteração nos seus resultados devido a coloração e opacidade da amostra.
- Caso o clínico julgue necessário, encaminhar o paciente para uma nova coleta.

Assinado eletronicamente por: AMANDA EVELYN CECCONI DA SILVA - CRMV-SP SP 26742

Citologia aspirativa

Material:..... AUMENTO DE VOLUME EM MEMBRO PÉLVICO ESQUERDO

DESCRIÇÃO:..... NOS PREPARADOS CITOLÓGICOS FORAM VISUALIZADOS DISCRETA QUANTIDADE DE CÉLULAS ALONGADAS DISPOSTAS ISOLADAMENTE OU EM PEQUENOS GRUPOS PELO ESFREGAÇO APRESENTANDO CITOPLASMA FUSIFORME E MODERADAMENTE AZUROFÍLICO. NÚCLEO OVALADO, CROMATINA GROSSEIRA E NUCLÉOLOS EVIDENTES (0-1 POR NÚCLEO).
NOTA-SE TAMBÉM RAROS ERITRÓCITOS.

Diagnóstico..... ACHADOS COMPATÍVEIS COM NEOPLASIA MESENQUIMAL.

Observação..... SUGERE-SE REALIZAÇÃO DE EXAME HISTOPATOLÓGICO.

Nº OS: 290742

Animal: Brutos

Data: 24/02/2023

Espécie: Canina

Raça: Pastor Capa Preta

Sexo: Macho

Proprietário: Erika Marques Da Silva

Dt. Nasc.: 23/02/2019

Idade: 4a 0m 1d

Requisitante: Renata Fabiana

Clinica: Televet Brasil - Solucoes Veterinarias

Citologia aspirativa

Assinado eletronicamente por:

AMANDA EVELYN CECCONI DA SILVA - CRMV-SP SP 26742

Nº OS: 290742

Animal: Brutos

Data: 24/02/2023

Espécie: Canina

Raça: Pastor Capa Preta

Sexo: Macho

Proprietário: Erika Marques Da Silva

Dt. Nasc.: 23/02/2019

Idade: 4a 0m 1d

Requisitante: Renata Fabiana

Clínica: Televet Brasil - Solucoes Veterinarias

Ultrassonografia Abdominal

Equipamento: GE Logic F8

LAUDO ULTRASSONOGRÁFICO..... Fígado de dimensões preservadas, contornos regulares, ecotextura homogênea e ecogenicidade preservada. Vesícula biliar repleta, de paredes finas e conteúdo anecogênico homogêneo.

Pâncreas parcialmente visibilizado, de dimensões preservadas (lobo direito - 0,94 cm), ecotextura homogênea e ecogenicidade habitual.

Estômago preenchido por conteúdo gasoso e alças intestinais preenchidas por conteúdo gasoso/mucoso/fecal, com paredes de espessura e arquitetura preservadas, sem evidências de alterações nos segmentos passíveis de avaliação (estômago: 0,43 cm, duodeno: 0,25 cm e jejuno: 0,26 cm).

Baço de dimensões preservadas, contornos regulares, ecotextura homogênea e ecogenicidade habitual.

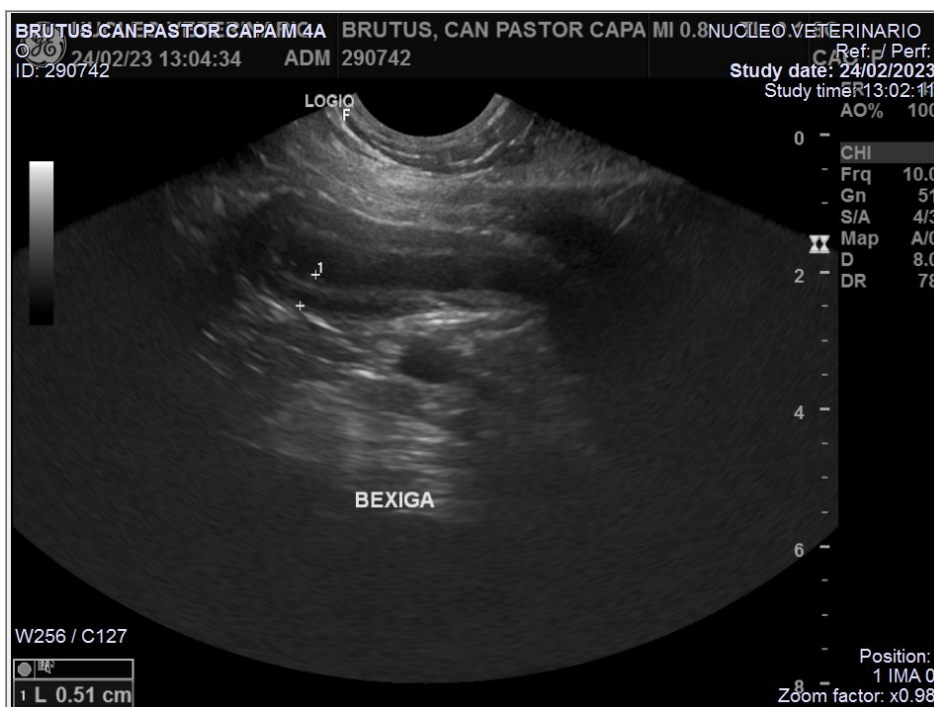
Rins de dimensões preservadas (RD 6,56 cm e RE 6,0 cm, em maior eixo), contornos regulares, relação corticomedular preservada e ecogenicidade de cortical habitual. Sem evidências de dilatação de pelves.

Bexiga pouco repleta, de paredes espessas nessa repleção (0,51 cm) e conteúdo anecogênico homogêneo, sem evidências da presença de cálculos.

Próstata de dimensões e ecogenicidade reduzidas (2,16 cm de comprimento x 1,51 cm de altura) e ecotextura homogênea (paciente orquiectomizado).

Adrenais de dimensões preservadas (direita: 2,16 cm de comprimento x 0,66 cm de espessura em polo caudal e esquerda: 2,81 cm de comprimento x 0,56 cm de espessura em polo caudal), formato habitual e ecotextura homogênea.

Sem evidências de linfonodomegalia ou de líquido livre em cavidade abdominal.



Nº OS: 290742

Animal: Brutus

Data: 24/02/2023

Espécie: Canina

Raça: Pastor Capa Preta

Sexo: Macho

Proprietário: Erika Marques Da Silva

Dt. Nasc.: 23/02/2019

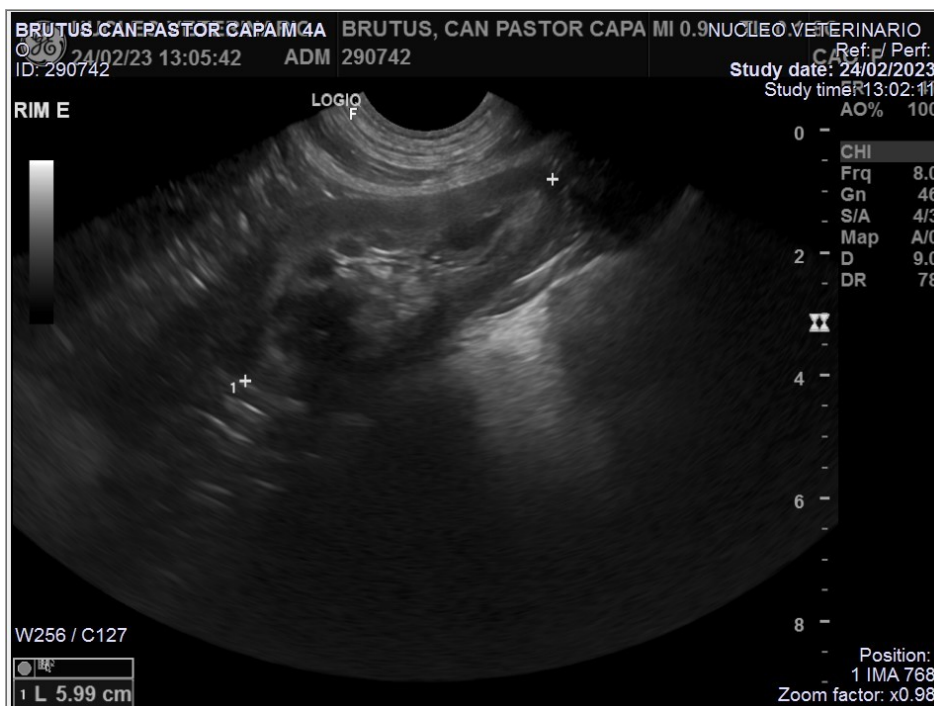
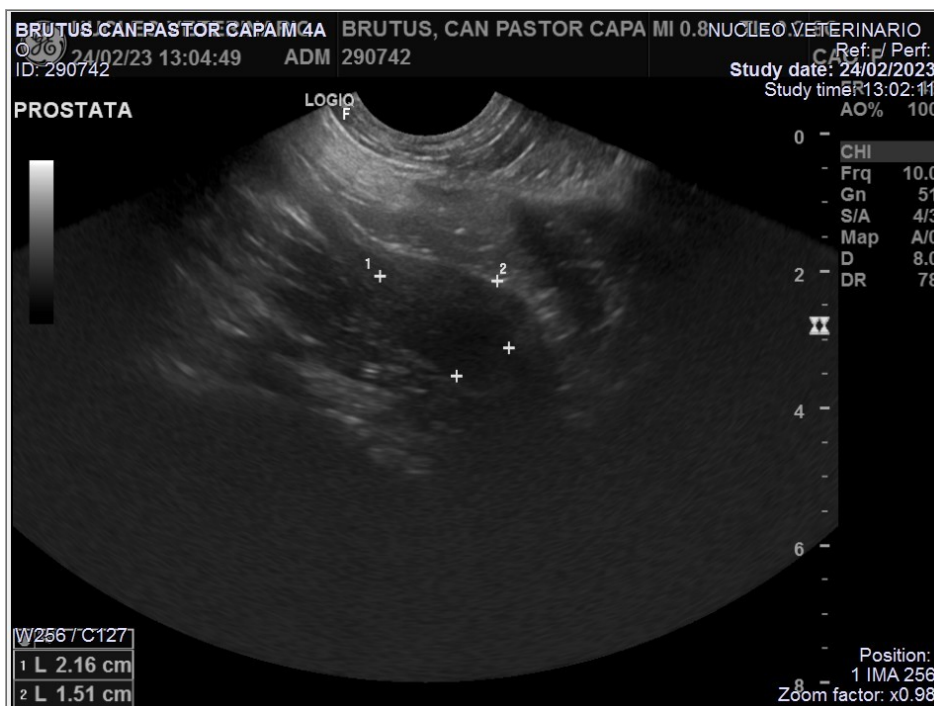
Idade: 4a 0m 1d

Requisitante: Renata Fabiana

Clinica: Televet Brasil - Solucoes Veterinarias

Ultrassonografia Abdominal

Equipamento: GE Logic F8



Nº OS: 290742

Animal: Brutos

Data: 24/02/2023

Espécie: Canina

Raça: Pastor Capa Preta

Sexo: Macho

Proprietário: Erika Marques Da Silva

Dt. Nasc.: 23/02/2019

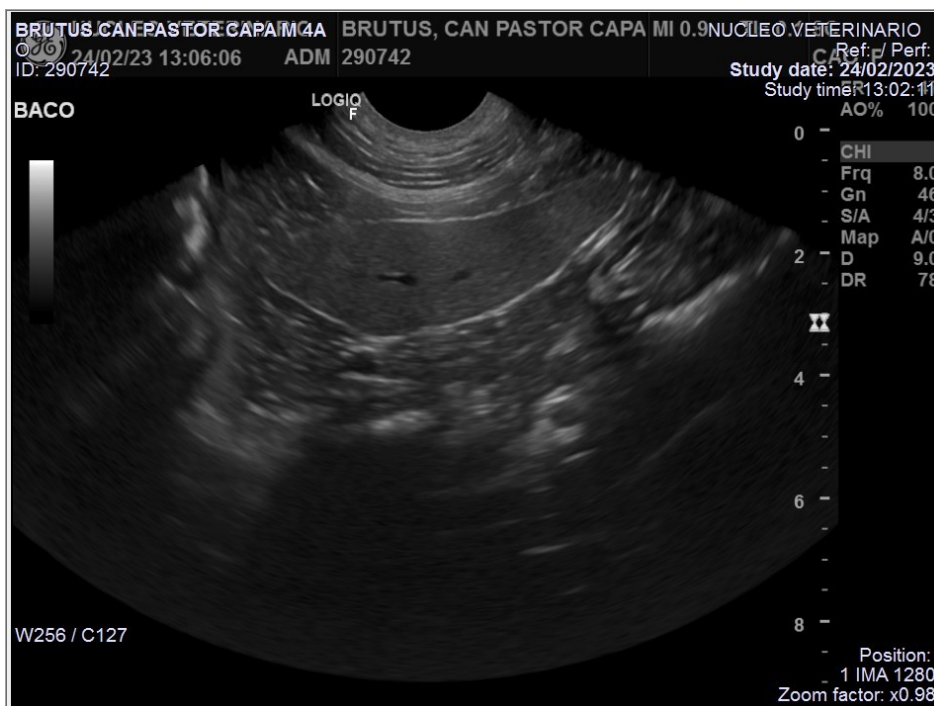
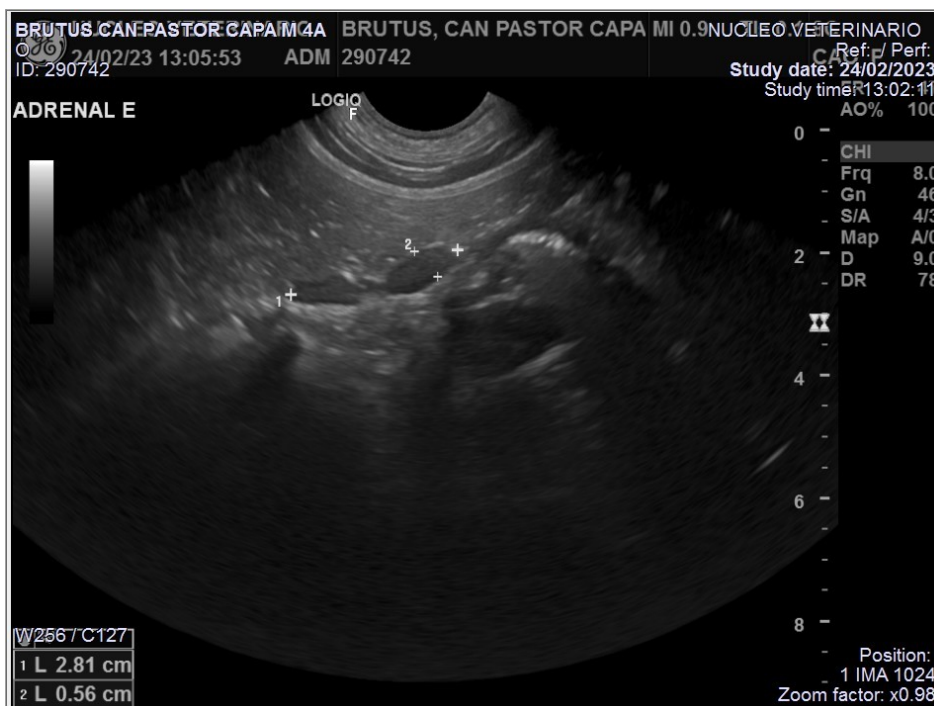
Idade: 4a 0m 1d

Requisitante: Renata Fabiana

Clinica: Televet Brasil - Solucoes Veterinarias

Ultrassonografia Abdominal

Equipamento: GE Logic F8



Nº OS: 290742

Animal: Brutos

Data: 24/02/2023

Espécie: Canina

Raça: Pastor Capa Preta

Sexo: Macho

Proprietário: Erika Marques Da Silva

Dt. Nasc.: 23/02/2019

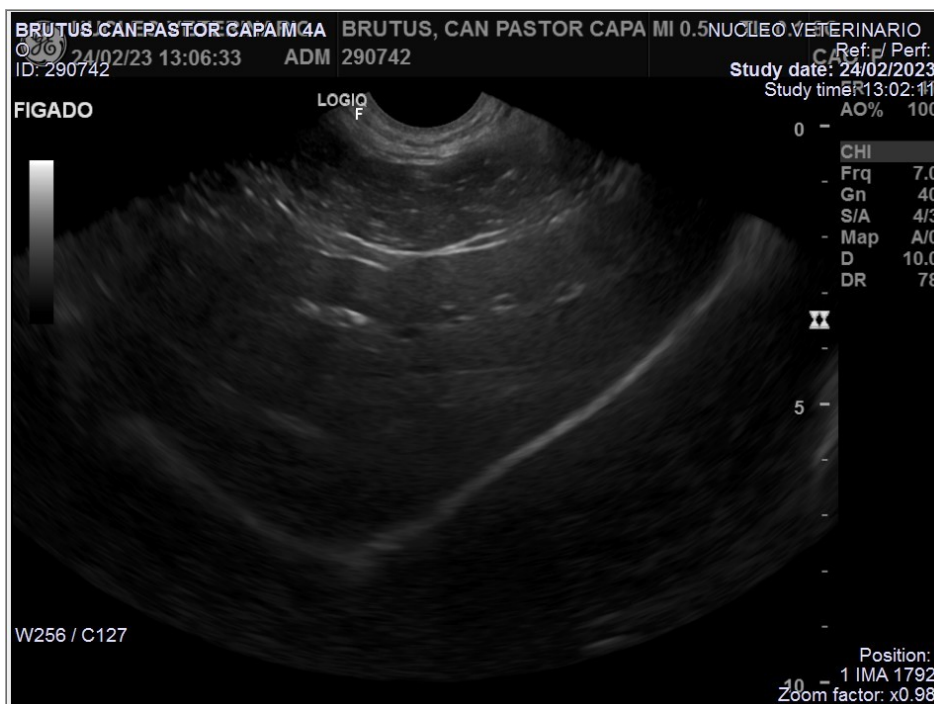
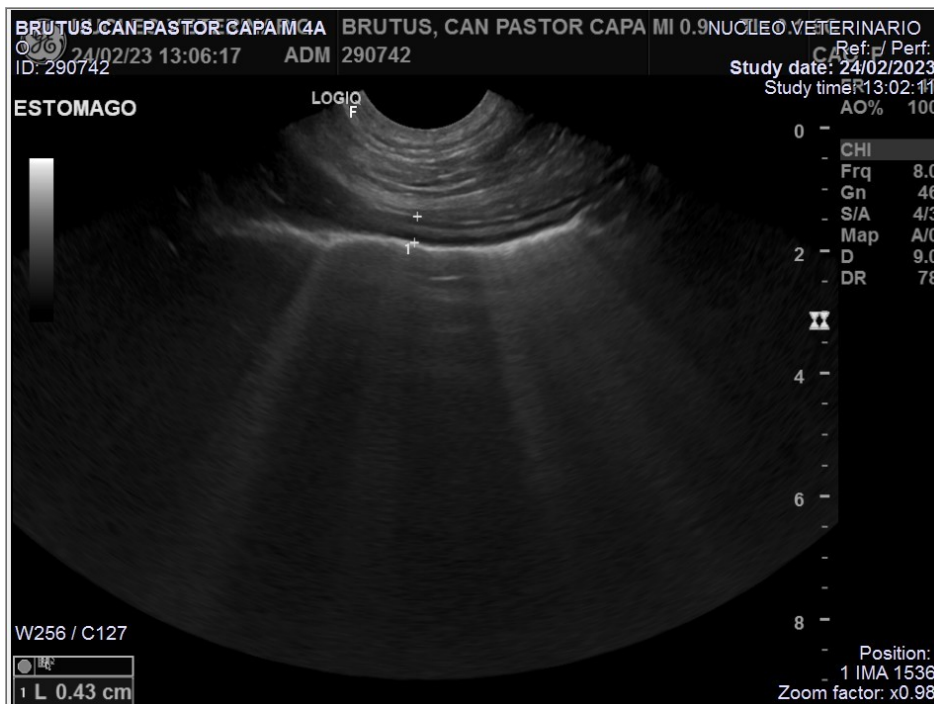
Idade: 4a 0m 1d

Requisitante: Renata Fabiana

Clinica: Televet Brasil - Solucoes Veterinarias

Ultrassonografia Abdominal

Equipamento: GE Logic F8

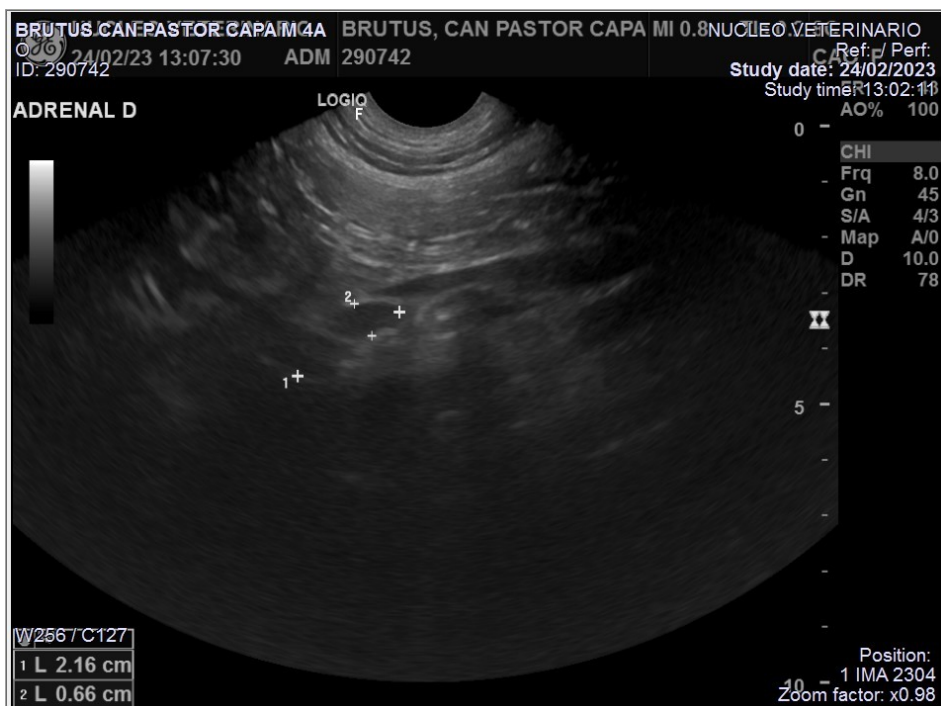
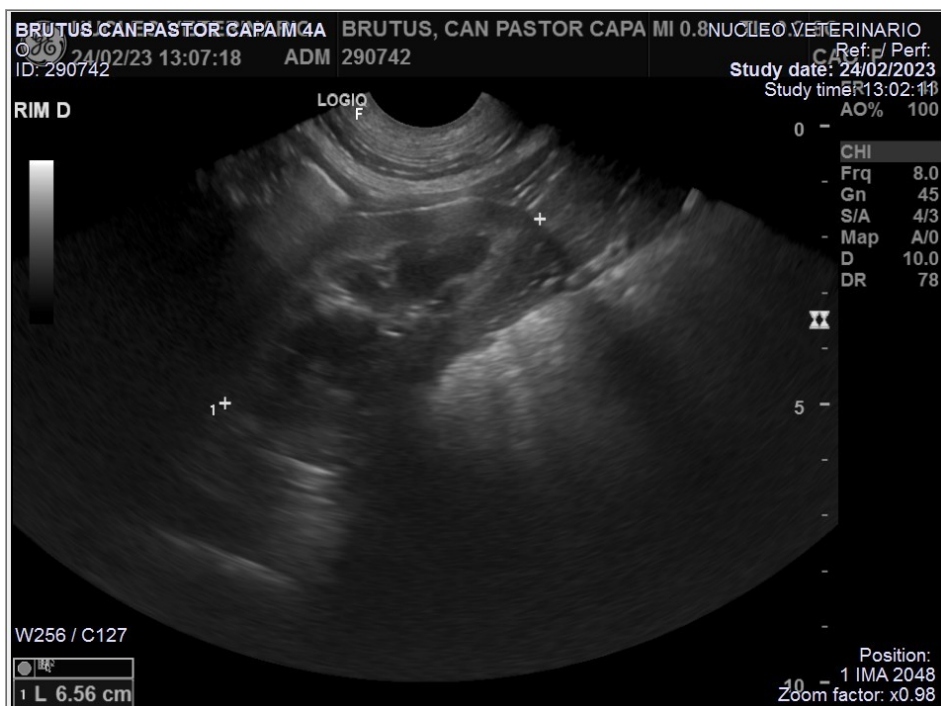


Nº OS: 290742 Animal: Brutos
Espécie: Canina
Proprietário: Erika Marques Da Silva
Requisitante: Renata Fabiana
Clínica: Televet Brasil - Solucoes Veterinarias

Data: 24/02/2023
Raça: Pastor Capa Preta
Dt. Nasc.: 23/02/2019
Sexo: Macho
Idade: 4a 0m 1d

Ultrassonografia Abdominal

Equipamento: GE Logic F8



Nº OS: 290742

Animal: Brutos

Data: 24/02/2023

Espécie: Canina

Raça: Pastor Capa Preta

Sexo: Macho

Proprietário: Erika Marques Da Silva

Dt. Nasc.: 23/02/2019

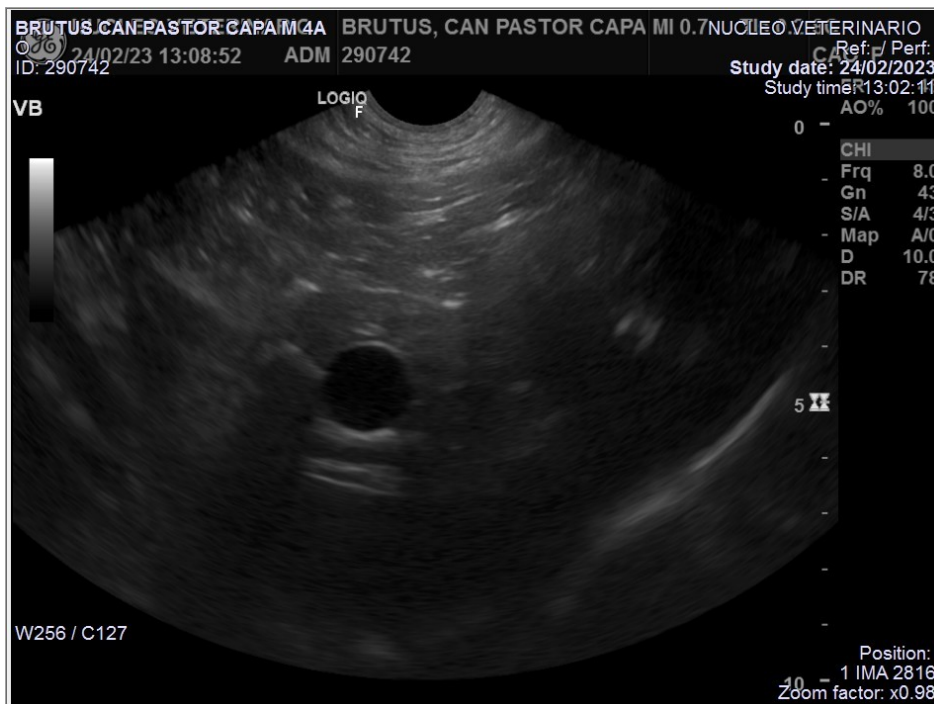
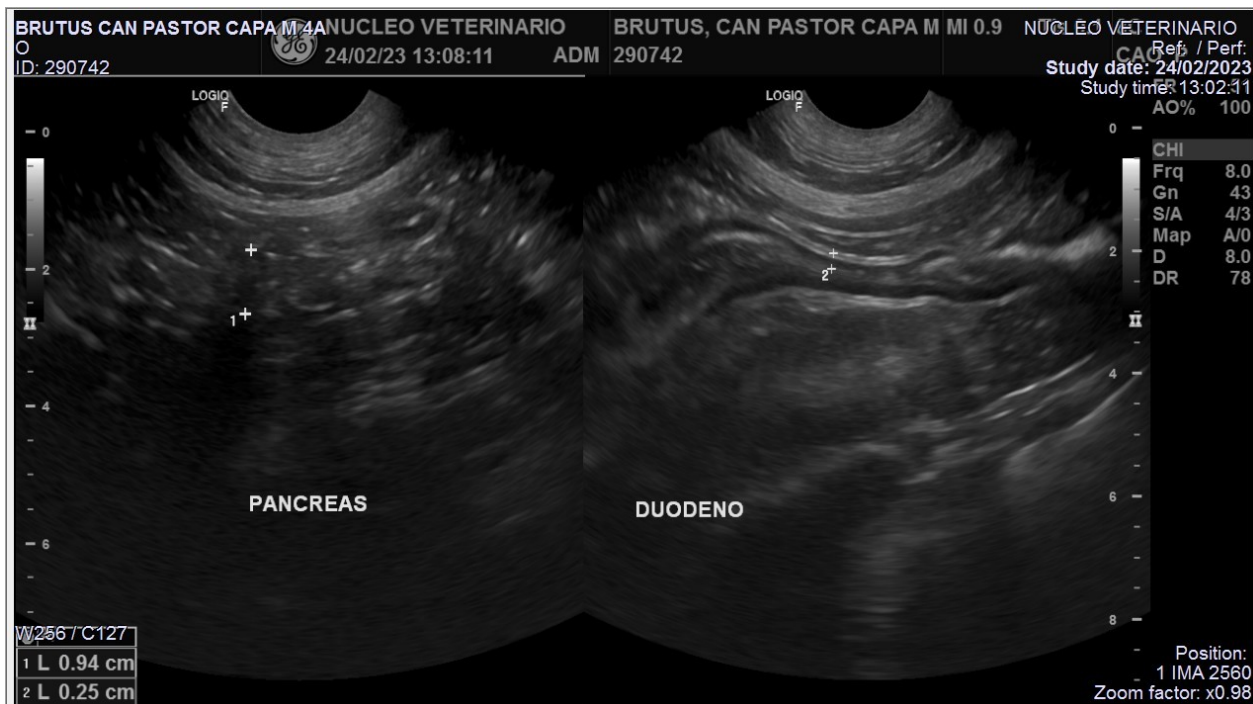Idade: 4a 0m 1d

Requisitante: Renata Fabiana

Clinica: Televet Brasil - Solucoes Veterinarias

Ultrassonografia Abdominal

Equipamento: GE Logic F8



Nº OS: 290742 Animal: Brutos

Data: 24/02/2023

Espécie: Canina

Raça: Pastor Capa Preta

Sexo: Macho

Proprietário: Erika Marques Da Silva

Dt. Nasc.: 23/02/2019

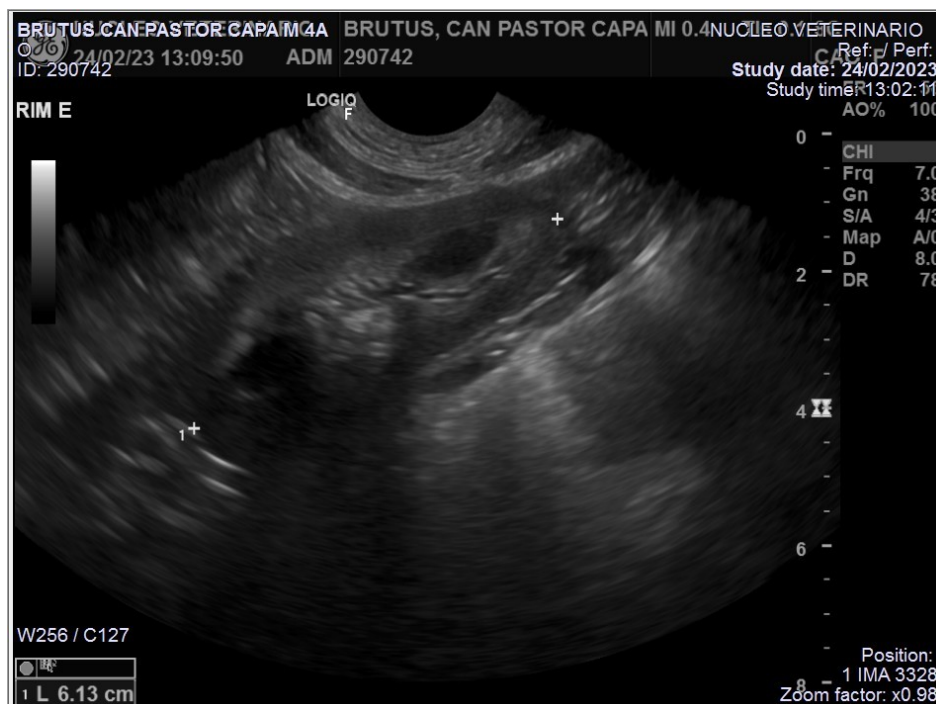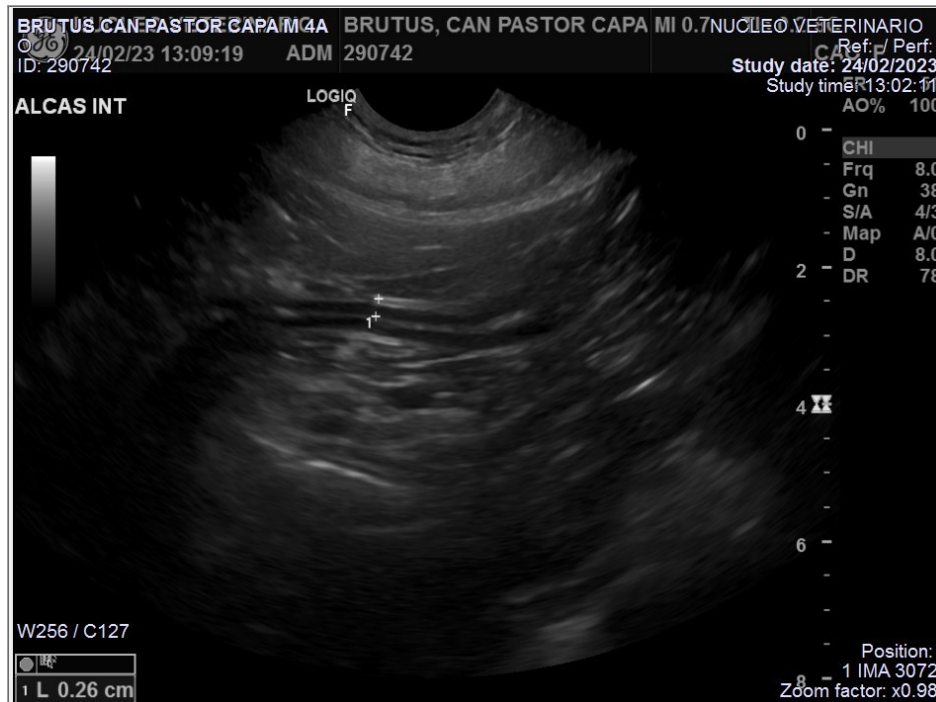
Idade: 4a 0m 1d

Requisitante: Renata Fabiana

Clinica: Televet Brasil - Solucoes Veterinarias

Ultrassonografia Abdominal

Equipamento: GE Logic F8



Nº OS: 290742

Animal: Brutos

Data: 24/02/2023

Espécie: Canina

Raça: Pastor Capa Preta

Sexo: Macho

Proprietário: Erika Marques Da Silva

Dt. Nasc.: 23/02/2019

Idade: 4a 0m 1d

Requisitante: Renata Fabiana

Clínica: Televet Brasil - Solucoes Veterinarias

Ultrassonografia Abdominal

Equipamento: GE Logic F8

Assinado eletronicamente por:

MARIANA SILVA DE SALLES PACHECO - CRMV-SP 28384