



HOSPITAL VETERINÁRIO DA ANCLIVEPA-SP

DATA: 21/11/2022

PACIENTE: TITINHA /PATRICIA (466568)

RELATÓRIO ULTRASSONOGRÁFICO

Bexiga: em topografia habitual, distensão moderada, conteúdo anecoico com moderada quantidade de sedimentos filamentosos, ecogênicos e hiperecóticos densos. Paredes delgadas normoespessas regulares, uretra caudal mantida. Sem sinais de obstrução.

Rins e Ureteres: em topografia habitual. RE 3,17cm e RD 3,76cm. Parênquima grosseiro e tendendo a hiperecico principalmente no direito, contornos definidos, leve perda da distinção e da proporção cortico medular do rim direito, esquerdo preservada. Sistema pielocalicial preservado. Ausência de mineralizações. Ureter preservado.

Baço: em topografia habitual com dimensões mantidas, parênquima homogêneo normoecóico, vasos preservados.

Fígado: parênquima homogêneo normoecóico, lobos hepáticos com volume preservado, bordos regulares e afilados. Diafragma mantido. Grandes vasos preservados.

Vesícula biliar: em topografia habitual distendida por conteúdo anecoico sem sedimento, paredes normoespessas regulares. Ductos intra-hepáticos não caracterizados. Ducto biliar caracterizado distendido.

Sistema gastrointestinal:

Estômago: topografia habitual, distensão leve por conteúdo gasoso, paredes normoespessas, motilidade preservada.

Pâncreas: não caracterizado.

Alças Intestinais: segmentos passíveis de varredura com parâmetros ultrassonográficos preservados.

Observações:

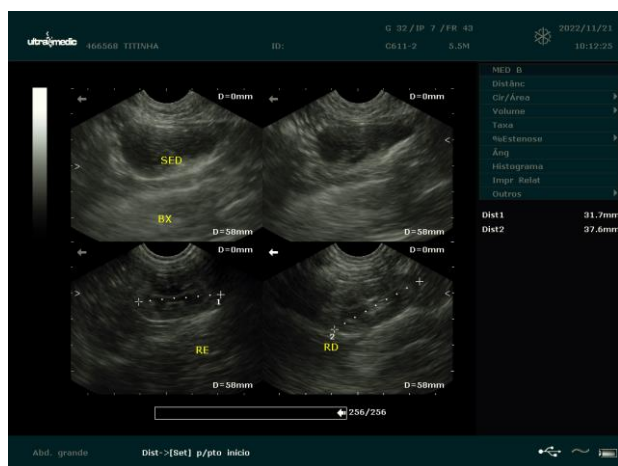
Ausência de líquido livre


Dra. PAULA NOGUEIRA CUNHA
MV CLINICA GERAL - APERFEIÇOAMENTO ULTRA-SONOGRAFIA
CRMV 13618-SP
CPF 122.038.818-10

IMPRESSÃO SONOGRÁFICA:

Nefropatia bilateral, porém rim direito com maior evidência de alteração morfológica – Aspecto crônico

Cistite associada a quantidade moderada de sedimentos acumulados em bexiga.




Dra. PAULA NOGUEIRA CUNHA
MV CLINICA GERAL - APERFEIÇOAMENTO ULTRA-SONOGRAFIA
CRMV 13618-SP
CPF 122.038.518-10