

Nº OS: 001-0254619 PACIENTE: DOUG
Espécie: CANINA
Sexo: M Data Nasc: 29/12/2013 Idade: 9 anos 1 dia
Responsável: ALEXANDRA MOREIRA CHAVES MACEDO
Requisitante: ANA LUIZA GIANELLI V. SILVA CRMV: 52068
Clínica: ANCLIVEPA SP

DATA: 30/12/2022
Raça: COCKER SPANIEL
Microchip:
Fone: 11 993618008 -
Pedigree:
Página: 1/2

LAUDO DE TOMOGRAFIA COMPUTADORIZADA

Região: COLUNA VERTEBRAL - segmentos cervicotorácico e toracolombar

Técnica:

Foram obtidas imagens no plano transversal pré e pós contraste intravenoso, com reconstruções multiplanares após o exame.

Relatório:

Visibiliza-se estrutura de atenuação partes moles ocupando e alargando discretamente o neuroforâmên esquerdo de C5-6. Após a administração intravenosa de meio de contraste, identifica-se lesão amorfa paravertebral esquerda com continuidade ao neuroforâmên, medindo cerca de 1,4 cm no eixo craniocaudal, 1,1 cm no eixo dorsoventral e 1,6 cm no eixo lateral.

Não são observadas compressões medulares adquiridas por discopatias no segmento em estudo.

Não são visibilizadas alterações na musculatura paravertebral.

Corpos vertebrais, processos espinhosos e transversais dentro dos padrões da normalidade.

Processos articulares preservados.

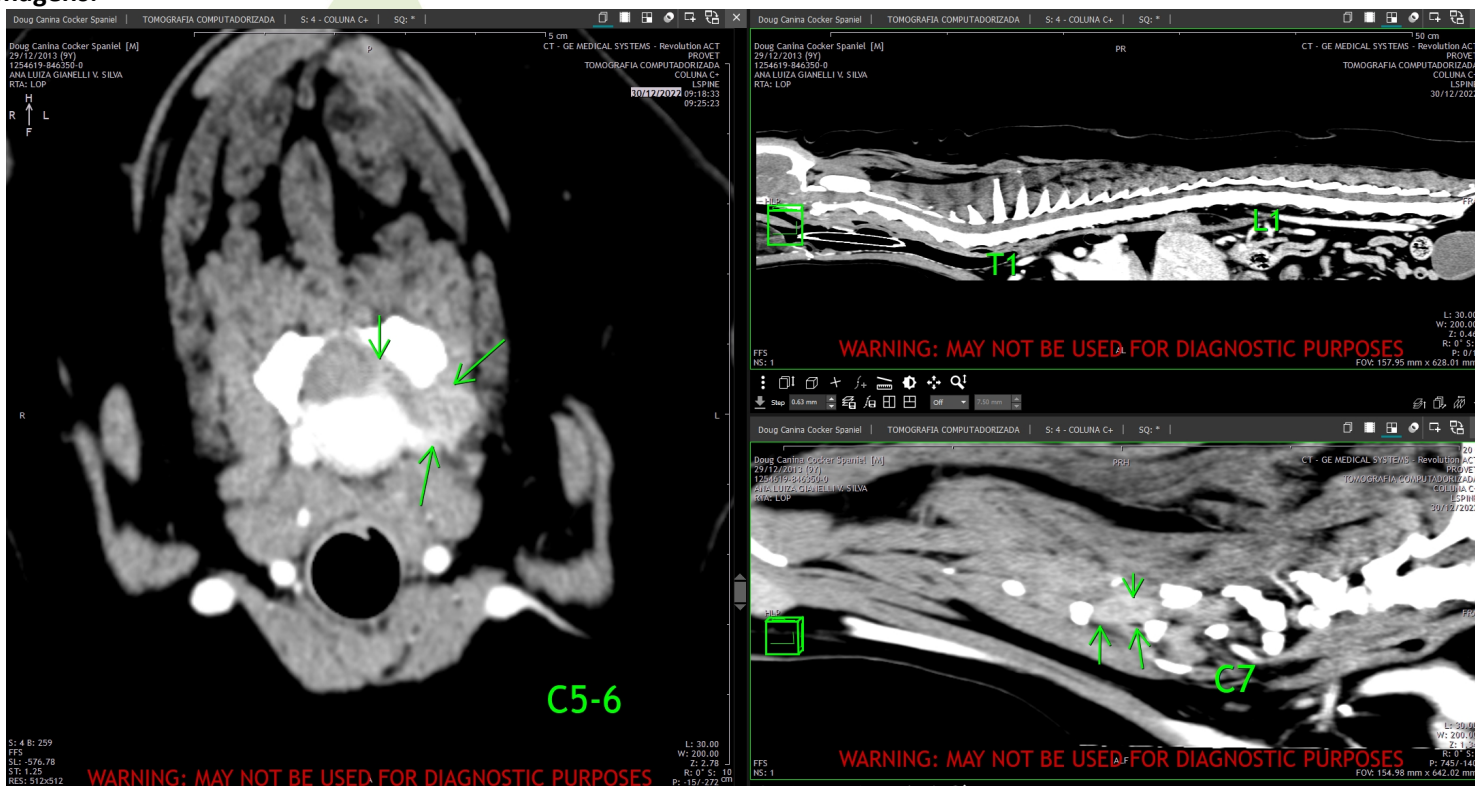
Impressões diagnósticas:

Paciente apresenta provável neoformação de raiz nervosa esquerda em C5-6. Neurite não pode ser descartada, mas é considerada menos provável.

Nº OS: 001-0254619 PACIENTE: DOUG
Espécie: CANINA
Sexo: M Data Nasc: 29/12/2013 Idade: 9 anos 1dia
Responsável: ALEXANDRA MOREIRA CHAVES MACEDO
Requisitante: ANA LUIZA GIANELLI V. SILVA CRMV: 52068
Clínica: ANCLIVEPA SP

DATA: 30/12/2022
Raça: COCKER SPANIEL
Microchip:
Fone: 11 993618008 -
Pedigree:
Página: 2/2

Imagens:



Assinado eletronicamente por: FELIPE ANDREI SUAREZ ABREU - CRMV-SP:19543 Liberado em: 31/12/2022 11:42:49

Felipe A. S. Abreu
CRMV-SP 19543