



HOSPITAL VETERINÁRIO DA ANCLIVEPA-SP

DATA: 30/01/2023

PACIENTE: BISCOITO/ OLIVIA (506310)

RELATÓRIO ULTRASSONOGRÁFICO

Bexiga: em topografia habitual, distensão pequena, conteúdo anecoico sem debris, paredes preservadas uretra caudal mantida sem dilatação. Uretra peniana preservada.

Rins e Uteres: dimensões preservadas (RD não mensurado/ RE 3,45cm), contornos definidos, parênquima homogêneo normoecóico, distinção e proporção cortico medular preservada, sistema pielocalicial mantido. Ausência de mineralizações.

Baço: em topografia habitual, com dimensões preservadas (1,0cm), parênquima homogêneo normoecóico, vasos preservados.

Fígado: Topografia habitual, lobos hepáticos com parênquima homogêneo normoecóico. Diafragma preservado. Vasos preservados. Ductos intra-hepáticos não caracterizados. **Vesícula biliar:** repleção adequada, preenchida por conteúdo anecoico sem sedimentos, paredes normoespessas regulares. Ducto biliar não caracterizado.

Estômago: distendido por conteúdo gasoso, paredes normoespessas, estratificação e motilidade mantida.

Pâncreas: não caracterizado.

Alças Intestinais: os segmentos intestinais passíveis de avaliação se encontram com parâmetros ultrassonográficos preservados.

Próstata: em topografia habitual formato mais globoso, parênquima grosseiro normoecóico, dimensões levemente aumentadas. Uretra prostática preservada.

Testículos: TD (2,0cm) direito com parênquima grosseiro hiperecoico, perda da definição da linha mediastinal. TE (1,70cm) parênquima homogêneo normoecóico linha mediastinal preservada, presença de pequena quantidade de conteúdo anecoico ao redor da bolsa, plexo pampiniforme com características heterogêneas irregulares.

Observações:

Ausência de líquido livre.

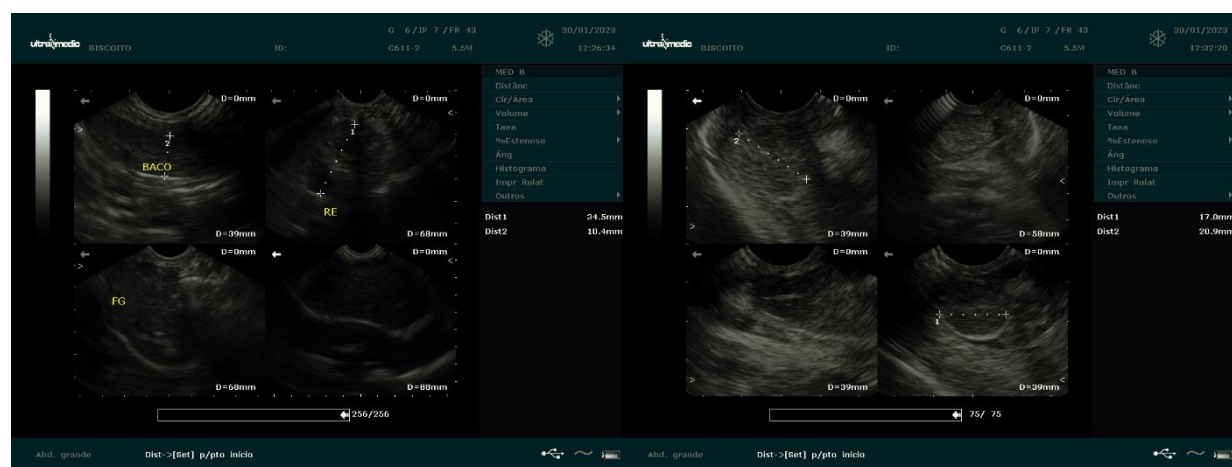

Dra. PAULA NOGUEIRA CUNHA
MV CLINICA GERAL - APERFEIÇOAMENTO ULTRA-SONOGRAFIA
CRMV 13618-SP
CPF 122.038.818-10

IMPRESSÃO ULTRASSONOGRÁFICA:

Discreta hiperplasia prostática – prostatite

Testículo esquerdo com imagens sugestivas de torção de cordão espermático ou epididimite severa.

Testículo direito – orquite (considerar brucelose)




Dra. PAULA NOGUEIRA CUNHA
MV CLÍNICA GERAL - APERFEIÇOAMENTO ULTRA-SONOGRÁFIA
CRMV 13618-SP
CPF 122.038.818-10