

Nome...: PRETINHA
Sexo...: FEMEA
Raça...: SRD
Prop...: LUCI LIMA ARAUJO
Médico Veterinário...: BRUNA SCALZILLI
Clínica Veterinária.: ANCLIVEPA ZONA SUL

Idade...: 11 Ano(s) 5 Mes(es)
Data Entrada...: 08/04/2023
Espécie.: CANINA

No. do Exame...: 001/049639

LAUDO RADIOGRÁFICO

Região radiografada: TÓRAX
Projeções: - LATEROLATERAL (decúbito lateral D)
- VENTRODORSAL

Lúmen e trajeto traqueal preservados;

Silhueta cardíaca com suas mensurações dentro da normalidade radiográfica;

Campos pulmonares apresentando opacificação intersticial difusa, dentro dos padrões da normalidade radiográfica para idade, sem evidências radiográfica da presença de nódulos metastáticos dispersos pelo seu parênquima;

Silhueta hepática dentro dos limites do gradil costal;

Mineralização de cartilagens costais e articulações costoverbrais;

Presença de massa homogênea apresentando radiopacidade tecidos moles, evidente em subcutâneo ventrolateral à esquerda na porção mediocranial da cavidade torácica.



M. V. Wagner Gama Filho
CRMV-SP 19.881

Nome...: PRETINHA
Sexo...: FEMEA
Raça...: SRD
Prop...: LUCI LIMA ARAUJO
Médico Veterinário...: BRUNA SCALZILLI
Clínica Veterinária.: ANCLIVEPA ZONA SUL

Idade...: 11 Ano(s) 5 Mes(es)
Data Entrada...: 08/04/2023
Espécie.: CANINA

No. do Exame...: 001/049639

Eletrocardiograma

Ritmo _____ Sinusal

Frequência cardíaca _____ 135bpm

Eixo _____ +60 +90 graus

Derivação DII/50mm/s Sens N

1. Onda P: 0,04s x 0,20mV

2. Intervalo PR: 0,08s

3. Complexo QRS: 0,04s

4. Onda R: 0,90mV

5. Segmento ST: normal

6. Intervalo QT: 0.20s

7. Onda T: negativa

Observações:

Conclusão: Ritmo Sinusal.



DANYELA AGUIAR ALVES COSTAS
CRMV SP 28406

Nome.: PRETINHA
Sexo.: FEMEA
Raça.: SRD
Prop.: LUCI LIMA ARAUJO
Médico Veterinário.: BRUNA SCALZILLI
Clínica Veterinária.: ANCLIVEPA ZONA SUL

Idade.: 11 Ano(s) 5 Mes(es)
Data Entrada.: 08/04/2023
Espécie.: CANINA

No. do Exame.: 001/049639

HEMOGRAMA CANINO MAIOR DE 8 ANOS

ERITROGRAMA

	VALORES OBTIDOS	VALORES DE REFERÊNCIA	UNIDADES
ERITRÓCITOS.....	5,37	5.7 - 7,40	milhões/mm ³
ERITROBLASTO.....	0	0 ATÉ 1 %	
HEMATÓCRITO.....	36,70	37.00 - 50.00	%
HEMOGLOBINA.....	11,60	14.00 - 18.00	g/dL
V.C.M.....	68,34	60.00 - 77.00	u3
H.C.M.....	21,60	20.00 - 27.00	uug
C.H.C.M.....	31,60	31.00 - 36.00	%
PROTEÍNA TOTAL.....	7,6	6.00 - 8.00	g/dL
PLAQUETAS.....	897.000	200.000 a 500.000	mil/mm ³

LEUCOGRAMA

			VALORES DE REFERÊNCIA
LEUCÓCITOS TOTAIS	7.100 /mm ³		6.000 a 17.000
	Relativo %	Absoluto	Relativo % Absoluto mil/mm ³
METAMIELÓCITO.....	0,0	0	0 %
BASTONETE.....	0,0	0	0 a 1 %
SEGMENTADO.....	55,0	3.905	55 a 80 % 3.300 - 13.430
LINFÓCITO TÍPICOS....	32,0	2.272	13 a 40 % 780 - 6.800
MONÓCITO.....	0,0	0	1 a 6 % 60 - 1.020
EOSINÓFILOS.....	13,0	923	1 a 9 % 170 - 1.530
BASÓFILO.....	0,0	0	0 a 1 %

OBSERVAÇÃO: Eritrograma: Morfologia celular normal.

Leucograma: Morfologia celular normal.

Pesquisa de hematozoário para esta amostra: Não foram observados.

Thais Kunikawa Moreira
M.V. THAIS KUNIKAWA MOREIRA
CRMV - SP 31.275

Nome.: PRETINHA
Sexo.: FEMEA
Raça.: SRD
Prop.: LUCI LIMA ARAUJO
Médico Veterinário.: BRUNA SCALZILLI
Clínica Veterinária.: ANCLIVEPA ZONA SUL

Idade.: 11 Ano(s) 5 Mes(es)
Data Entrada.: 08/04/2023
Espécie.: CANINA

No. do Exame.: 001/049639

FOSFATASE ALCALINA

RESULTADO.: 141,00 U/L
MATERIAL.: SORO
MÉTODO.: CINÉTICO

Valores de referência
De 20 a 156 U/L

ALT (TGP)

RESULTADO.: 59 U/L
MATERIAL.: SORO
MÉTODO.: CINÉTICO

Valores de referência
De 10 a 88 U/L

CREATININA

RESULTADO.: 1,10 mg/dL
MATERIAL.: SORO
MÉTODO.: CINÉTICO

Valores de referência
De 0,5 a 1,6 mg/dL

URÉIA

RESULTADO.: 13,00 mg/dL
MATERIAL.: SORO
MÉTODO.: CINÉTICO

Valores de referência
De 10 a 56 mg/dL

Thais Kunikawa Moreira
M.V. THAIS KUNIKAWA MOREIRA
CRMV - SP 31.275

Nome...: PRETINHA
Sexo...: FEMEA
Raça...: SRD
Prop...: LUCI LIMA ARAUJO
Médico Veterinário...: BRUNA SCALZILLI
Clínica Veterinária.: ANCLIVEPA ZONA SUL

Idade...: 11 Ano(s) 5 Mes(es)
Data Entrada...: 08/04/2023
Espécie.: CANINA

No. do Exame...: 001/049639

LAUDO ULTRASSONOGRÁFICO

FÍGADO de contornos definidos, dimensões preservadas, ecotextura discretamente grosseira e ecogenicidade mantida. Achados ultrassonográficos podem estar relacionados a hepatopatia incipiente. Vasos hepáticos de trajeto e calibre preservados.

VESÍCULA BILIAR de repleção líquida adequada, paredes finas, lisas e ecogênicas, com conteúdo anecogênico homogêneo.

BAÇO de contornos definidos, dimensões preservadas, ecotextura homogênea e ecogenicidade mantida. Vasos esplênicos de trajeto e calibre preservados.

RINS Direito e esquerdo mediram respectivamente 3,5cm e 4,1cm de comprimento. Topografia habitual, contornos definidos e regulares, distinção córtico medular prejudicada, ecotextura e ecogenicidade das corticais mantidas. Achados ultrassonográficos podem estar relacionados a nefropatia, alteração senil. Sem evidências sonográficas de dilatação pélvica e/ou hidronefrose.

ADRENAL DIREITA medindo cerca de 1,6cm de comprimento x 0,72cm polo caudal, formato preservado, ecogenicidade e ecotextura mantidas. **ADRENAL ESQUERDA** medindo cerca de 2,1cm de comprimento x 0,48cm polo cranial x 0,58cm polo caudal, formato preservado, ecogenicidade e ecotextura mantidas.

Referência (associar espessura do polo caudal com peso ideal do paciente):

Adrenal esquerda: cães entre 2,5kg a 5kg - de 0,32cm até 0,51cm
5kg e 10kg - de 0,30cm até 0,55cm
10kg a 20kg - de 0,38cm até 0,64cm
20kg a 40kg - de 0,47cm até 0,73cm

Adrenal direita: cães entre 2,5kg a 5kg - de 0,28cm até 0,53cm
5kg e 10kg - de 0,34cm até 0,68cm
10kg a 20kg - de 0,35cm até 0,75cm
20kg a 40kg - de 0,51cm até 0,87cm

BEXIGA de repleção líquida adequada, com conteúdo anecogênico e discretos pontos hiperecogênicos flutuantes (imagem sugestiva de sedimentos, cristais), paredes finas medindo cerca de 0,12cm de espessura, lisas e ecogênicas.

ÚTERO corpo uterino de dimensões preservadas 0,5cm de diâmetro, sem evidências de conteúdo intraluminal no momento do exame. Cornos uterinos direito e esquerdo de dimensões discretamente aumentadas medindo respectivamente cerca de 0,85/0,90cm de diâmetro, preenchido por discreto conteúdo ecogênico e com paredes discretamente irregulares no momento do exame. Achados ultrassonográficos podem estar relacionados a processo inflamatório/infeccioso incipiente. Sugere-se controle ao critério do médico veterinário responsável.

OVÁRIOS direito e esquerdo medindo respectivamente cerca de 1,3cm e 1,3cm de comprimento, ecotextura mantida e ecogenicidade discretamente diminuída. Visibilizou-se em ovários

Nome...: PRETINHA
Sexo...: FEMEA
Raça...: SRD
Prop...: LUCI LIMA ARAUJO
Médico Veterinário...: BRUNA SCALZILLI
Clínica Veterinária.: ANCLIVEPA ZONA SUL

Idade...: 11 Ano(s) 5 Mes(es)
Data Entrada...: 08/04/2023
Espécie.: CANINA

No. do Exame...: 001/049639

direito e esquerdo área de contornos definidos, anecogênica, homogênea, medindo respectivamente cerca de 0,4/0,5 x 0,4cm. Imagem sugestiva de áreas císticas.

CAVIDADE GÁSTRICA parcialmente visibilizada, região observada em topografia habitual, paredes normoespessas (medindo aproximadamente 0,2cm de espessura), preenchido por conteúdo predominantemente gasoso, nas regiões passíveis de avaliação no momento do exame.

ALÇAS INTESTINAIS Duodeno com espessura das paredes preservadas medindo cerca de 0,38cm de espessura, motilidade e distribuição habitual preenchido por conteúdo predominantemente gasoso. Jejunum com espessura das paredes preservadas medindo cerca de 0,3cm de espessura, motilidade e distribuição habitual preenchido por conteúdo predominantemente gasoso. Cólon com espessura das paredes preservadas medindo cerca de 0,09cm de espessura, distribuição habitual preenchido por conteúdo fecal e gasoso.

PÂNCREAS ramo pancreático direito parcialmente visibilizado, região observada medindo cerca de 0,7cm de largura, ecogenicidade e ecotextura mantidas no momento do exame.

OUTROS: Sem sinais ultrassonográficos de alterações em Linfonodos ou de presença de líquido livre abdominal no momento do exame.

Observação: Este relatório é uma avaliação interpretativa e subjetiva das imagens visualizadas durante o procedimento diagnóstico. Doenças são acometimentos dinâmicos que tendem a progredir ou regredir, sendo necessário um acompanhamento clínico cuidadoso e a realização de uma correlação entre os sinais clínicos, hematológicos e bioquímicos do paciente para um diagnóstico definitivo preciso.



M.V Renata Bueno S. Fabiano
CRMV/SP - 30088

Nome.: PRETINHA
Sexo.: FEMEA
Raça.: SRD
Prop.: LUCI LIMA ARAUJO
Médico Veterinário.: BRUNA SCALZILLI
Clínica Veterinária.: ANCLIVEPA ZONA SUL

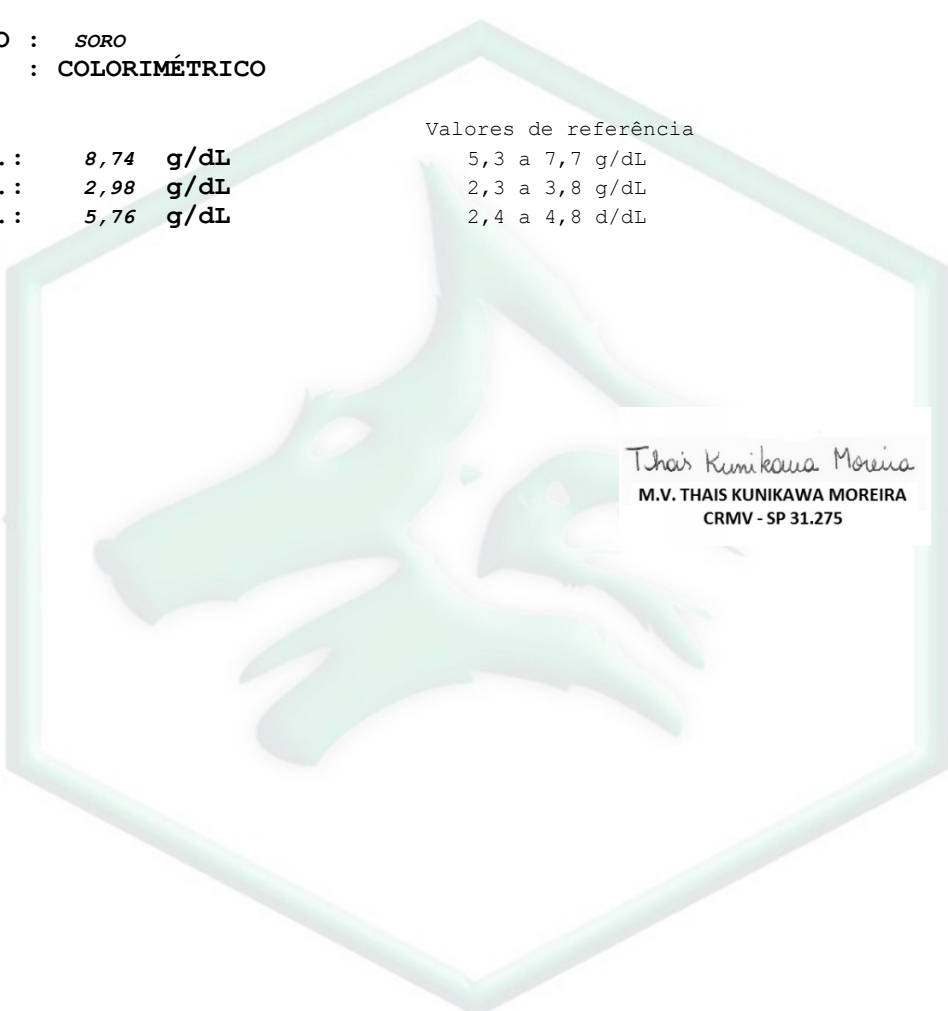
Idade.: 11 Ano(s) 5 Mes(es)
Data Entrada.: 08/04/2023
Espécie.: CANINA

No. do Exame.: 001/049639

PROTEÍNA TOTAL E FRAÇÕES

MATERIAL UTILIZADO : SORO
MÉTODO : COLORIMÉTRICO

PROTEÍNA TOTAL....:	8,74	g/dL	Valores de referência	5,3 a 7,7 g/dL
ALBUMINA.....:	2,98	g/dL		2,3 a 3,8 g/dL
GLOBULINA.....:	5,76	g/dL		2,4 a 4,8 d/dL



Thais Kunikawa Moreira
M.V. THAIS KUNIKAWA MOREIRA
CRMV - SP 31.275

Análise Clínica No. 001049639

Data de Coleta: 08/04/2023

Nome.....: PRETINHA
Espécie.....: CANINA
Sexo.....: FÊMEA
Proprietário: LUCI LIMA ARAUJO
Médico Vet.: BRUNA SCALZILLI
Clínica Vet.: ANCLIVEPA ZONA SUL

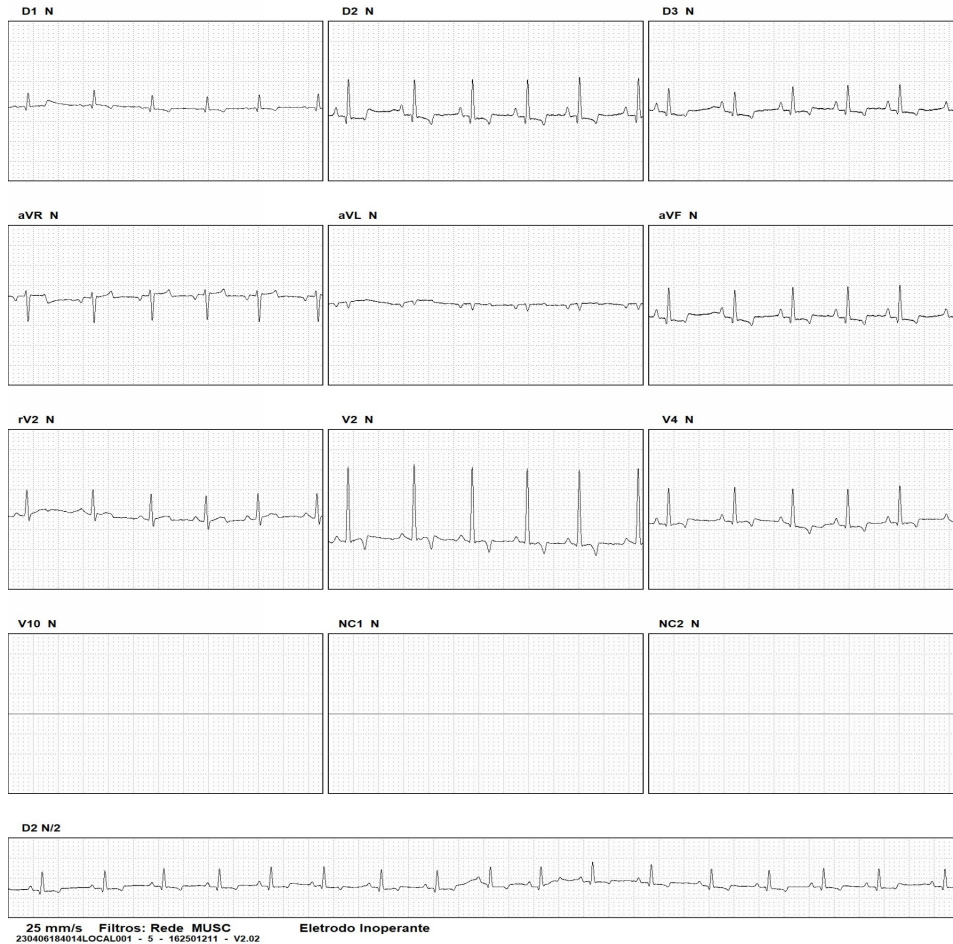
Raça.....: SRD
Idade.....: 11 Ano(s)

EXAME No: 0000000132 ANIMAL: Pretinha

 ECGPC V6.2

TRECHO 5

06/04/23 18:40



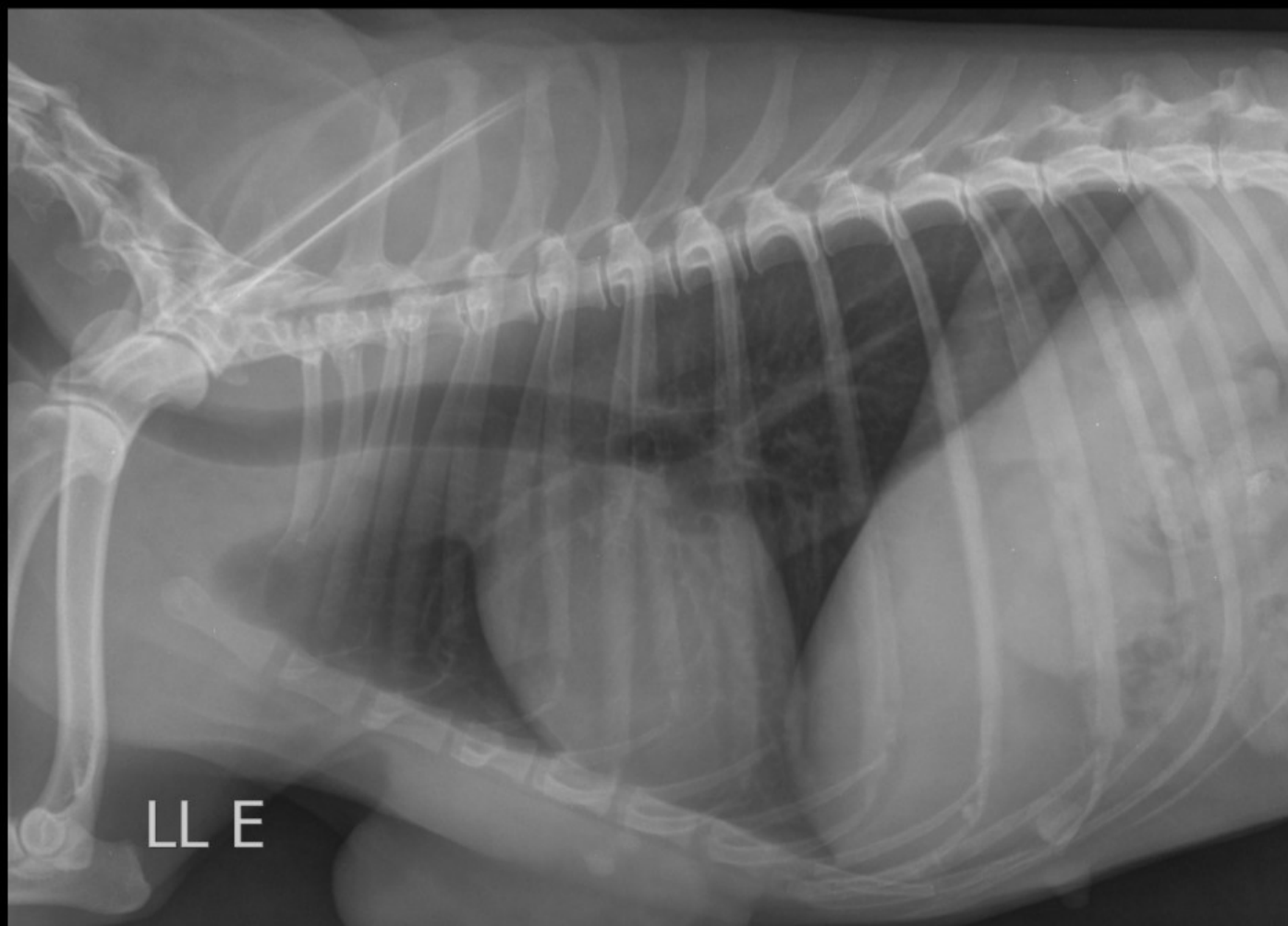
DANYELA AGUIAR ALVES COSTAS
CRMV SP 28406

Análise Clínica No. 001049639

Data de Coleta: 08/04/2023

Nome.....: PRETINHA
Espécie.....: CANINA
Sexo.....: FÊMEA
Proprietário: LUCI LIMA ARAUJO
Médico Vet.: BRUNA SCALZILLI
Clínica Vet.: ANCLIVEPA ZONA SUL

Raça.....: SRD
Idade....: 11 Ano(s)

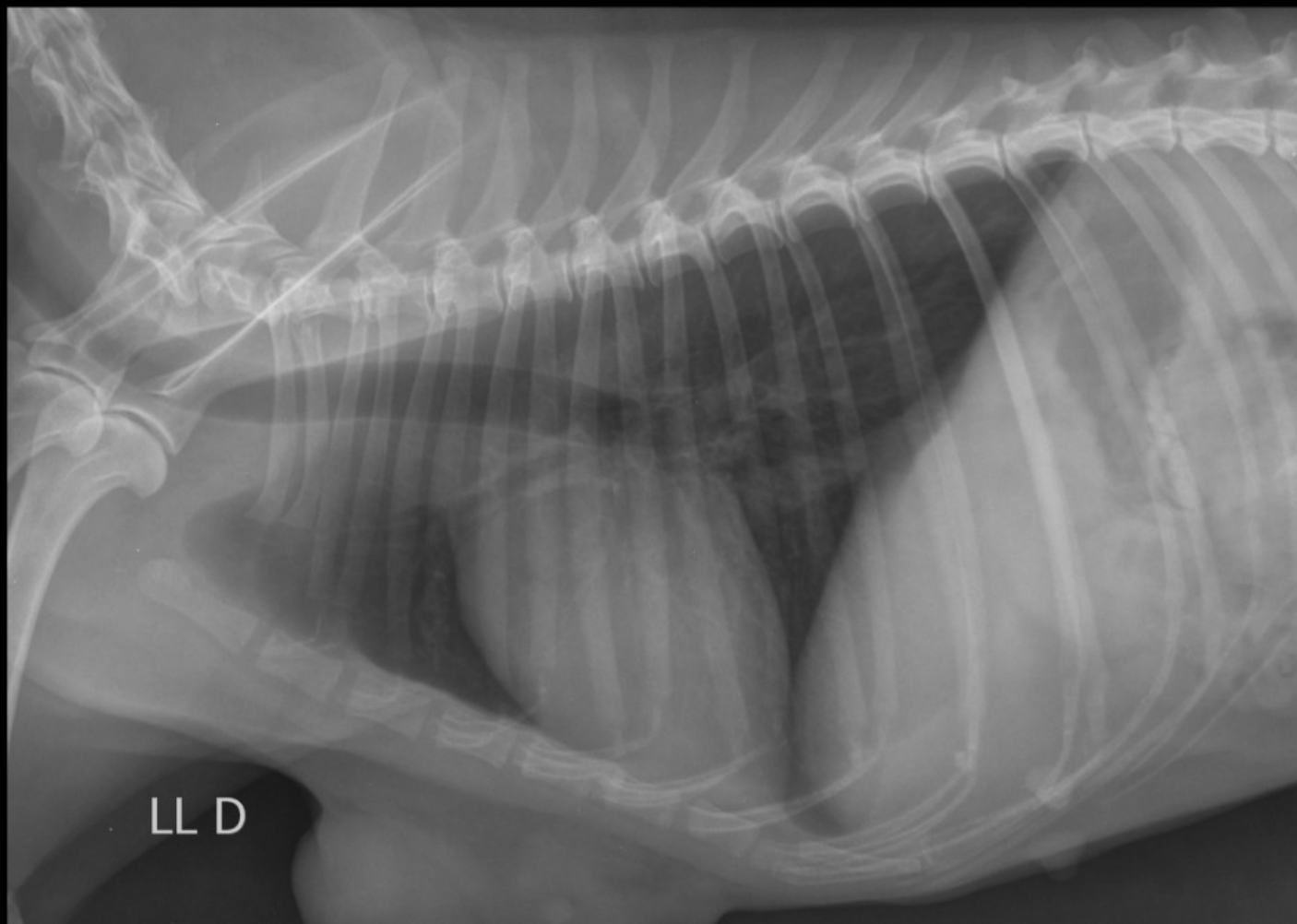


Análise Clínica No. 001049639

Data de Coleta: 08/04/2023

Nome.....: PRETINHA
Espécie.....: CANINA
Sexo.....: FÊMEA
Proprietário: LUCI LIMA ARAUJO
Médico Vet.: BRUNA SCALZILLI
Clínica Vet.: ANCLIVEPA ZONA SUL

Raça.....: SRD
Idade.....: 11 Ano(s)

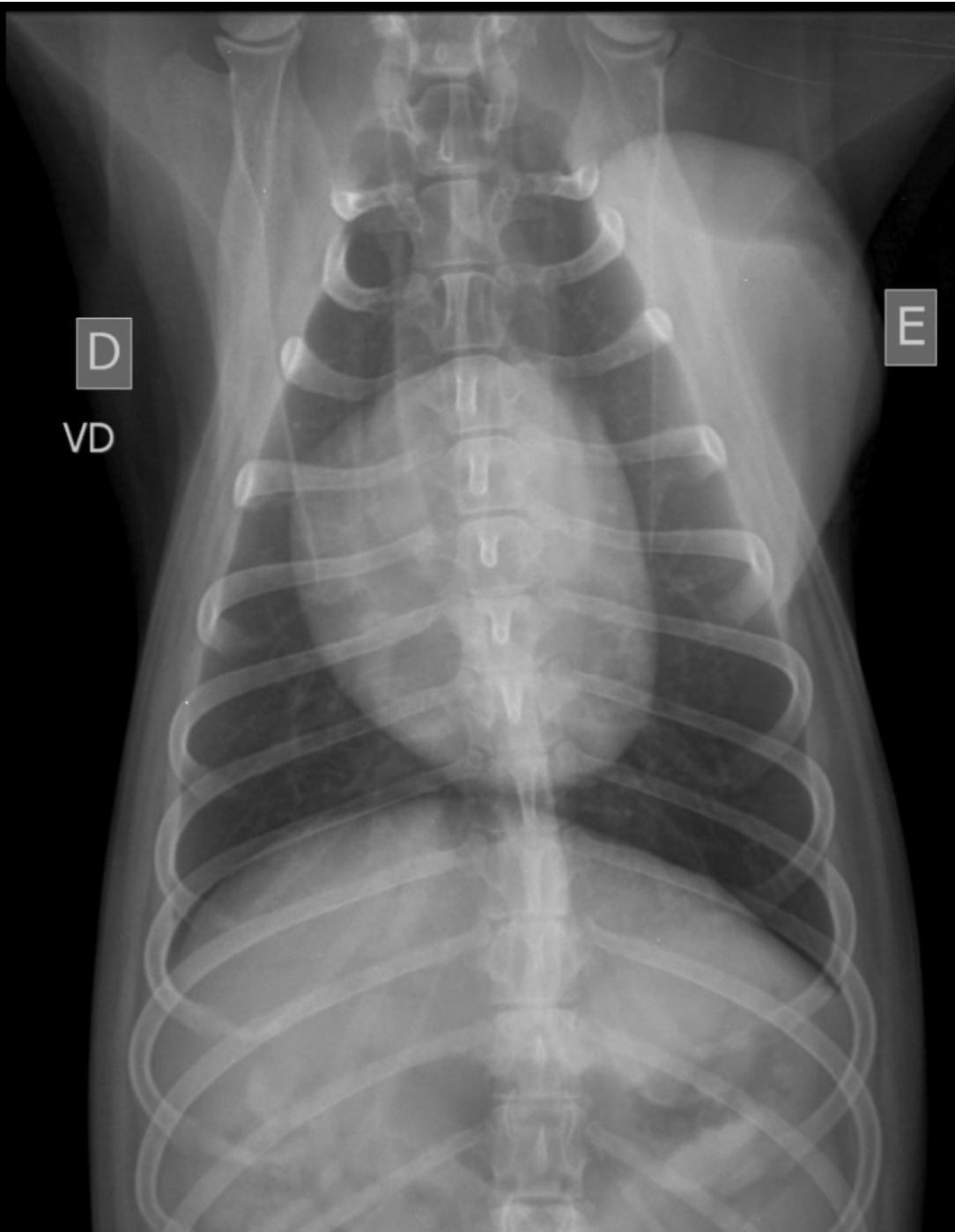


Análise Clínica No. 001049639

Data de Coleta: 08/04/2023

Nome.....: PRETINHA
Espécie.....: CANINA
Sexo.....: FÊMEA
Proprietário: LUCI LIMA ARAUJO
Médico Vet.: BRUNA SCALZILLI
Clínica Vet.: ANCLIVEPA ZONA SUL

Raça.....: SRD
Idade.....: 11 Ano(s)



Análise Clínica No. 001049639

Nome.....: PRETINHA
Espécie.....: CANINA
Sexo.....: FÊMEA
Proprietário: LUCI LIMA ARAUJO
Médico Vet.: BRUNA SCALZILLI
Clínica Vet.: ANCLIVEPA ZONA SUL

Data de Coleta: 08/04/2023

Raça.....: SRD
Idade.....: 11 Ano(s)



M. V. Wagner Gama Filho
CRMV-SP 19.881

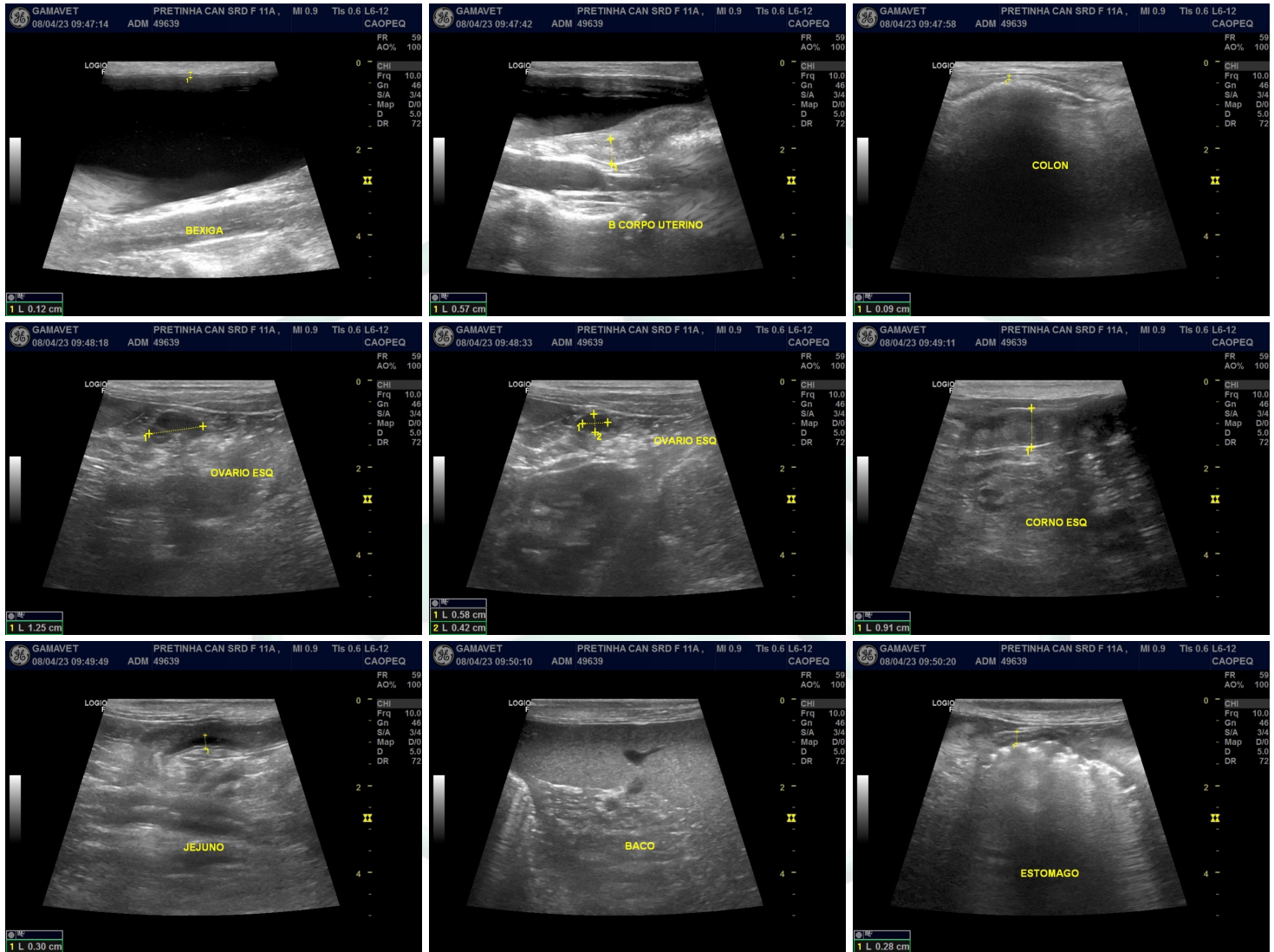


Análise Clínica No. 001049639

Nome.....: PRETINHA
Espécie.....: CANINA
Sexo.....: FÊMEA
Proprietário: LUCI LIMA ARAUJO
Médico Vet.: BRUNA SCALZILLI
Clínica Vet.: ANCLIVEPA ZONA SUL

Data de Coleta: 08/04/2023

Raça....: SRD
Idade....: 11 Ano(s)

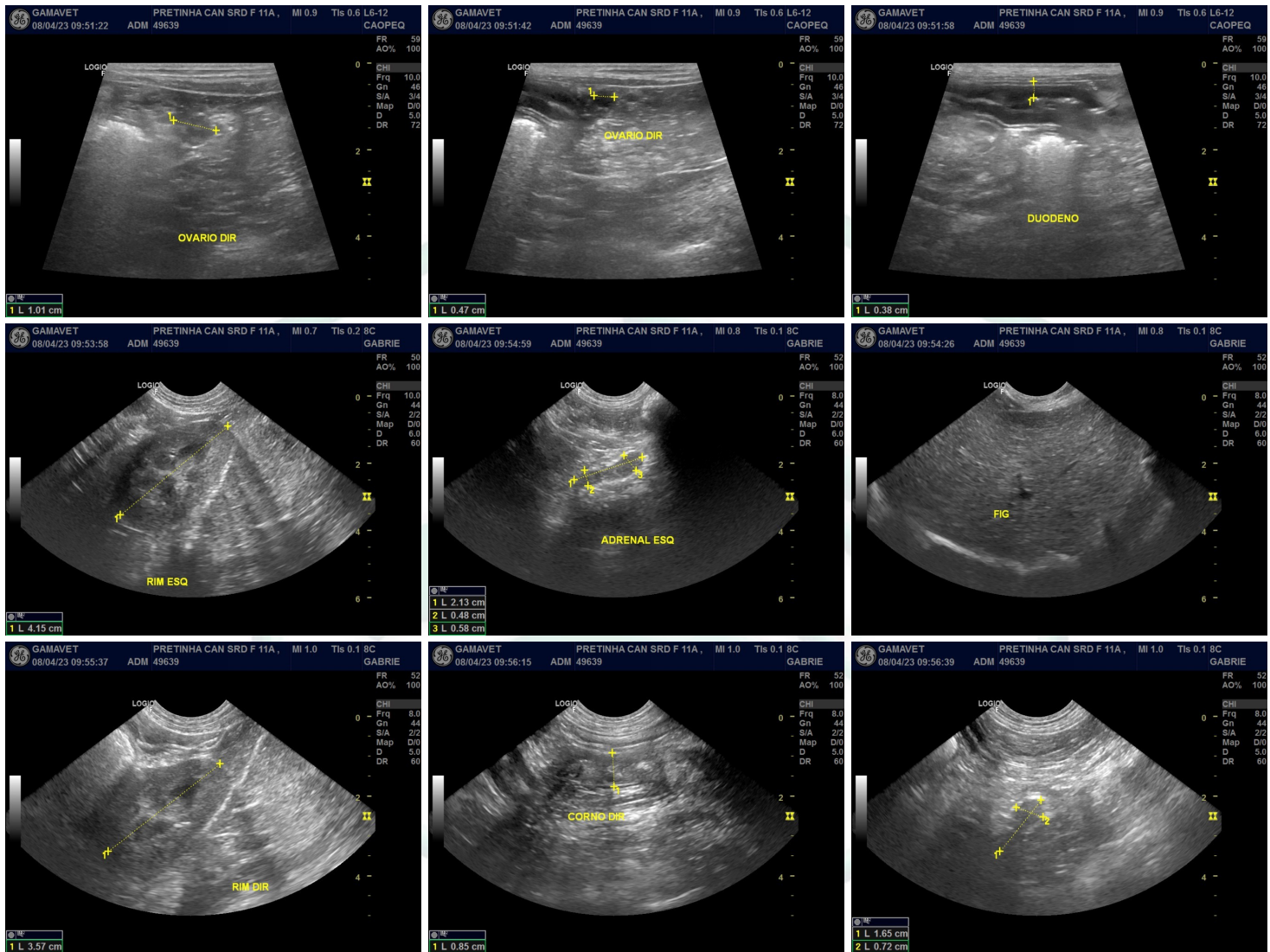


Análise Clínica No. 001049639

Data de Coleta: 08/04/2023

Nome.....: PRETINHA
 Espécie.....: CANINA
 Sexo.....: FÊMEA
 Proprietário: LUCI LIMA ARAUJO
 Médico Vet.: BRUNA SCALZILLI
 Clínica Vet.: ANCLIVEPA ZONA SUL

Raça....: SRD
 Idade....: 11 Ano(s)

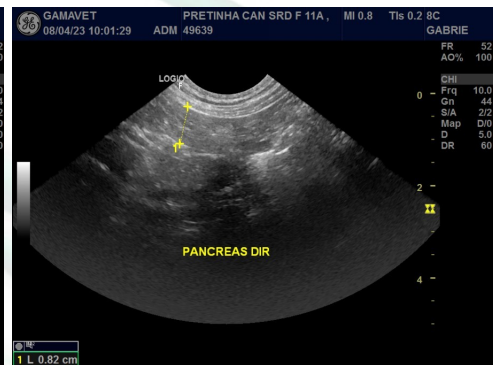
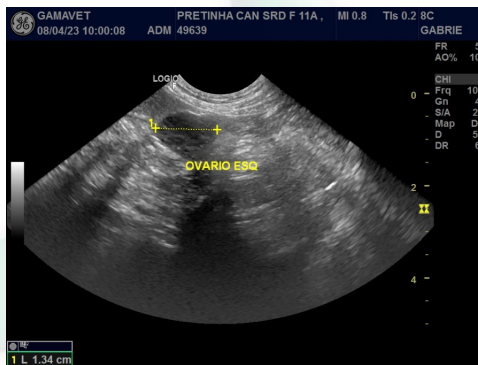
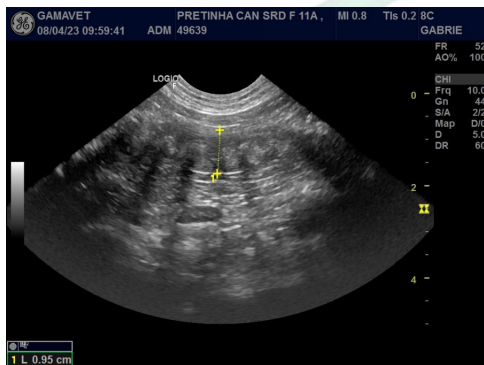
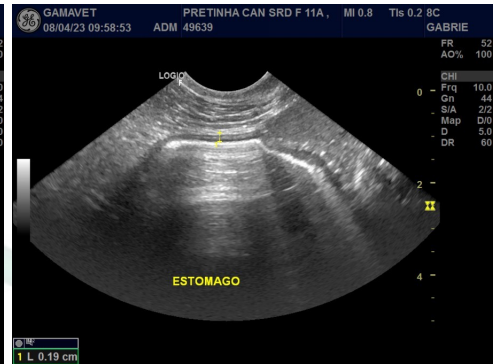
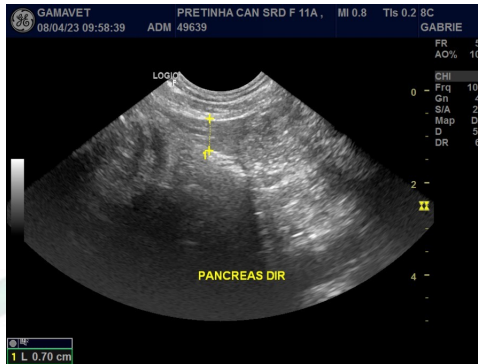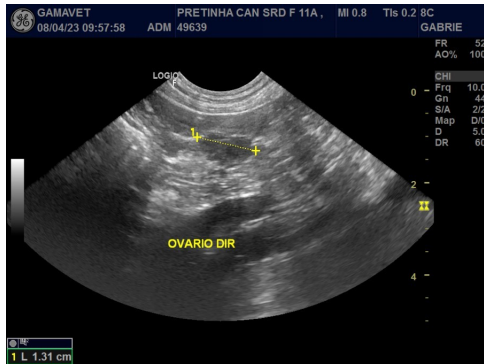


Análise Clínica No. 001049639

Nome.....: PRETINHA
Espécie.....: CANINA
Sexo.....: FÊMEA
Proprietário: LUCI LIMA ARAUJO
Médico Vet.: BRUNA SCALZILLI
Clínica Vet.: ANCLIVEPA ZONA SUL

Data de Coleta: 08/04/2023

Raça.....: SRD
Idade....: 11 Ano(s)



M.V Renata Bueno S. Fabiano
CRMV/SP - 30088

