



# HOSPITAL VETERINÁRIO DA ANCLIVEPA-SP

DATA: 30/03/2023

**PACIENTE: LARA / NAIDE (514721)**

## RELATÓRIO ULTRASONOGRÁFICO

**Bexiga:** moderada distensão, conteúdo anecoico sem sedimentos sem debris. Paredes normoespessas regulares, trígono mantido. Uretra caudal não caracterizada.

**Rins e Ureteres:** RE 3,22cm / RD 3,17cm em topografia habitual. Tanto rim direito quanto esquerdo apresentam contornos definidos parênquima homogêneo normoecóico, distinção e proporção cortico medular mantida, sistema pielocalicial mantido, ausência de mineralizações. Ureter não caracterizado.

**Baço:** em topografia habitual com leve aumento do tamanho (1,0cm) com parênquima homogêneo normoecóico, vasos preservados.

**Fígado:** lobos hepáticos com parênquima homogêneo normoecóico com volume preservado, margens afiladas regulares. Diafragma mantido, vasos preservados. Vesícula biliar: pouco distendida preenchida por conteúdo anecoico sem sedimentos. Ducto comum preservado.

**Estômago:** distendido por pequena quantidade de conteúdo gasoso, paredes preservadas, estratificação motilidade mantida. **Pâncreas:** não caracterizado

**Alças Intestinais:** segmentos intestinais passíveis de avaliação com parâmetros preservados.

### Observações:

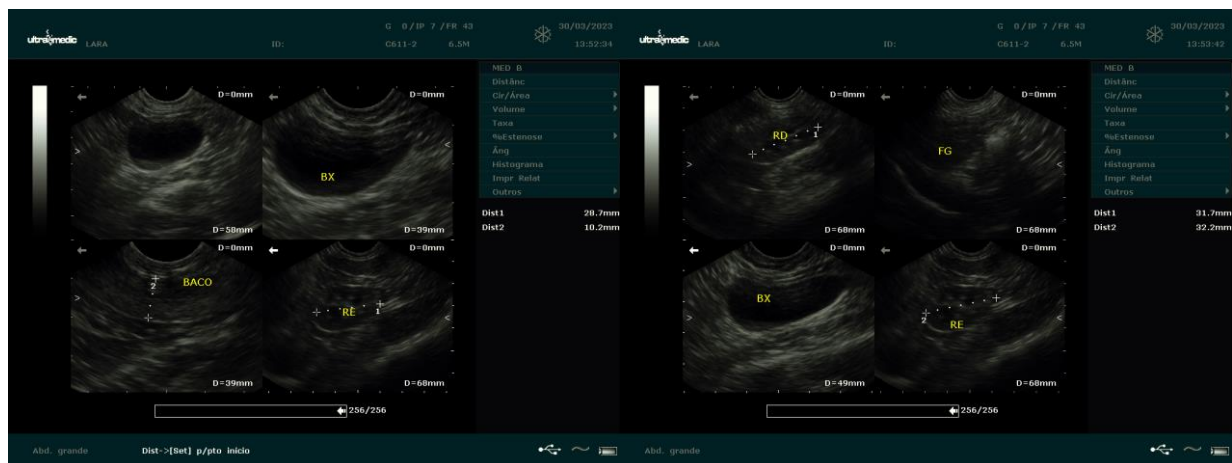
Ausência de líquido livre.

Linfonodos não caracterizados.

  
Dra. PAULA NOGUEIRA CUNHA  
MV CLINICA GERAL - APERFEIÇOAMENTO ULTRA-SONOGRAFIA  
CRMV 136188/SP  
CPF 122.038.818-10

## IMPRESSÃO SONOGRÁFICA:

Varredura abdominal com parâmetros ultrassonográficos preservados.



*Dra. PAULA NOGUEIRA CUNHA*  
MV CLINICA GERAL - APERFEIÇOAMENTO ULTRA-SONOGRAFIA  
CRMV 13618-SP  
CPF 122.038.518-10