



# HOSPITAL VETERINÁRIO DA ANCLIVEPA-SP

DATA: 07/02/2023

PACIENTE: BRUTOS/ NATHALIA (510525)

## RELATÓRIO ULTRASONOGRÁFICO

**Bexiga:** pouco distendida, conteúdo anecoico com debris filamentosos e ecogênicos sugestivos de coágulos, paredes normoespessas, uretra caudal preservada, sem sinais de obstrução.

**Rins e Ureteres:** RE 5,20m / não mensurado. Rim direito com contornos definidos, parênquima homogêneo normoecóico, distinção e proporção cortico medular preservada, sistema pielocalicial preservado. Rim esquerdo com cortical homogênea normoecoica, boa distinção cortico medular com alteração da proporção sendo a medular mais distendida com conteúdo hipoeecóico, pelve preservada. Ureteres não caracterizados.

**Baço:** em topografia habitual com dimensões preservadas (0,78cm), parênquima homogêneo normoecóico, vasos preservados.

**Fígado:** em topografia habitual, lobos hepáticos com volume mantido, parênquima homogêneo normoecóico margens afiladas, regulares. Vasos preservados. Ductos intra-hepáticos não caracterizados. Vesícula biliar com repleção pequena, conteúdo anecoico, paredes normoespessas regulares. Ducto biliar não caracterizado.

**Estômago:** em topografia habitual, distendido por conteúdo luminal alimentar / mucoso, paredes preservadas. Píloro não caracterizado.

**Pâncreas:** não caracterizado.

**Alças Intestinais:** segmentos intestinais passíveis de avaliação sem conteúdo luminal paredes finas regulares, motilidade e estratificação preservadas.

## OBSERVAÇÕES:

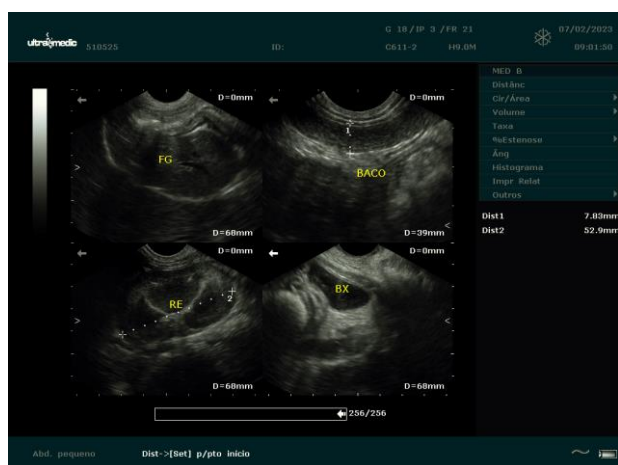
Ausência de líquido livre

Linfonodos não caracterizados

  
Dra. PAULA NOGUEIRA CUNHA  
MV CLINICA GERAL - APERFEIÇOAMENTO ULTRA-SONOGRAFIA  
CRMV 13618-SP  
CPF 122.038.818-10

## IMPRESSÃO ULTRASSONOGRÁFICA:

Alteração renal esquerda sugestiva de contusão aguda  
Bexiga com sedimentos sugestivos de coágulos  
Aumento de volume no abdômen restrito ao subcutâneo.



  
Dra. PAULA NOGUEIRA CUNHA  
MV CLINICA GERAL - APERFEIÇOAMENTO ULTRA-SONOGRAFIA  
CRMV 13618-SP  
CPF 122.038.818-10