



# HOSPITAL VETERINÁRIO DA ANCLIVEPA-SP

DATA: 23/02/2023

PACIENTE: FIO / NELMA (504276)

## RELATÓRIO ULTRASONOGRÁFICO

**Bexiga:** distensão moderada, conteúdo anecoico com discreta quantidade de debris e cristais, paredes finas e regulares, estratificação mantida, trígono mantido. Uretra caudal caracterizada sem sinais de obstrução.

**Rins e Uteres:** RE 3,75cm / RD 3,92cm em topografia habitual. Ambos com contornos definidos parênquima homogêneo normoeicoico, distinção e proporção cortico medular mantida, sistema pielocalicial mantido. Ureter não caracterizado.

**Baço:** em topografia habitual com dimensões preservadas (0,76cm) com parênquima homogêneo normoeicoico, vasos preservados.

**Fígado:** parênquima grosseiro hipereicoico, com leve aumento do volume total, margens arredondadas regulares. Diafragma mantido, vasos preservados. Vesícula biliar: pouco distendida e preenchida por conteúdo anecoico sem sedimentos. Ducto comum preservado.

**Estômago:** grande distensão por conteúdo alimentar e gasoso, paredes preservadas, estratificação motilidade mantida. **Pâncreas:** não caracterizado.

**Alças Intestinais:** segmentos intestinais passíveis de avaliação com parâmetros preservados lúmen distendido por grande quantidade de conteúdo fecal.

### Observações:

Ausência de líquido livre

Linfonodos não caracterizados

  
Dra. PAULA NOGUEIRA CUNHA  
MV CLINICA GERAL - APERFEIÇOAMENTO ULTRASONOGRAFIA  
CRMV 13618-SP  
CPF 122.038.818-10

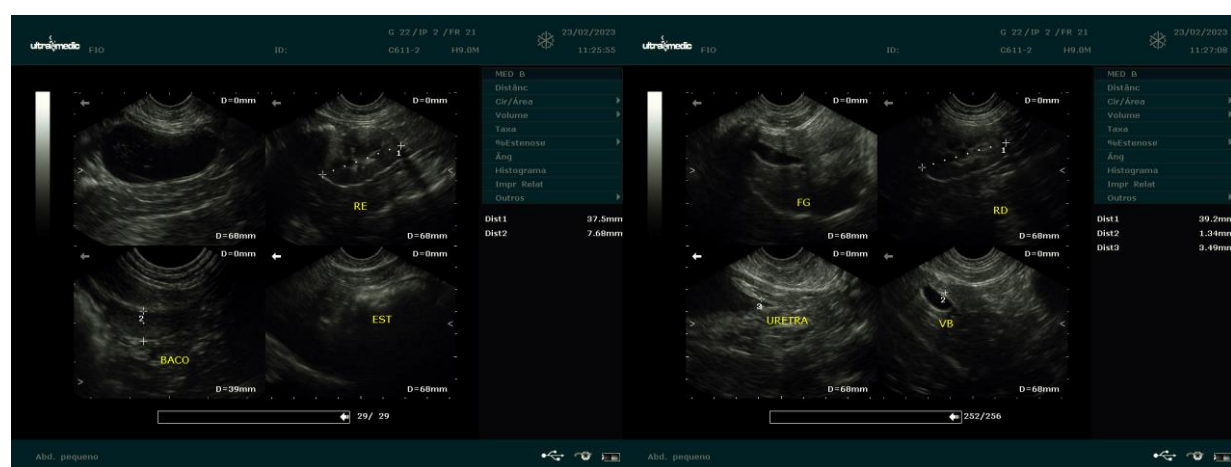
## IMPRESSÃO ULTRASSONOGRÁFICA:

Estômago com grande distensão por conteúdo alimentar / gasoso

Hepatopatia infiltrativo adiposa e ou doença inflamatória crônica

Bexiga com discreta quantidade de debris e cristais sem sinais de obstrução.

Grande quantidade de conteúdo fecal acumulado em alças intestinais



*Dra. PAULA NOGUEIRA CUNHA*  
 MV CLÍNICA GERAL - APERFEIÇOAMENTO ULTRA-SONOGRÁFIA  
 CRMV 13618-SP  
 CPF 122.038.818-10